This is a digital copy of a book that was preserved for generations on library shelves before it was carefully scanned by Google as part of a project to make the world's books discoverable online.

It has survived long enough for the copyright to expire and the book to enter the public domain. A public domain book is one that was never subject to copyright or whose legal copyright term has expired. Whether a book is in the public domain may vary country to country. Public domain books are our gateways to the past, representing a wealth of history, culture and knowledge that's often difficult to discover.

Marks, notations and other marginalia present in the original volume will appear in this file - a reminder of this book's long journey from the publisher to a library and finally to you.

**Usage guidelines**

Google is proud to partner with libraries to digitize public domain materials and make them widely accessible. Public domain books belong to the public and we are merely their custodians. Nevertheless, this work is expensive, so in order to keep providing this resource, we have taken steps to prevent abuse by commercial parties, including placing technical restrictions on automated querying.

We also ask that you:

+ *Make non-commercial use of the files* We designed Google Book Search for use by individuals, and we request that you use these files for personal, non-commercial purposes.
+ *Refrain from automated querying* Do not send automated queries of any sort to Google's system: If you are conducting research on machine translation, optical character recognition or other areas where access to a large amount of text is helpful, please contact us. We encourage the use of public domain materials for these purposes and may be able to help.
+ *Maintain attribution* The Google "watermark" you see on each file is essential for informing people about this project and helping them find additional materials through Google Book Search. Please do not remove it.
+ *Keep it legal* Whatever your use, remember that you are responsible for ensuring that what you are doing is legal. Do not assume that just because we believe a book is in the public domain for users in the United States, that the work is also in the public domain for users in other countries. Whether a book is still in copyright varies from country to country, and we can't offer guidance on whether any specific use of any specific book is allowed. Please do not assume that a book's appearance in Google Book Search means it can be used in any manner anywhere in the world. Copyright infringement liability can be quite severe.

**About Google Book Search**

Google's mission is to organize the world's information and to make it universally accessible and useful. Google Book Search helps readers discover the world's books while helping authors and publishers reach new audiences. You can search through the full text of this book on the web at `http://books.google.com/`

**A propos de ce livre**

Ceci est une copie numérique d'un ouvrage conservé depuis des générations dans les rayonnages d'une bibliothèque avant d'être numérisé avec précaution par Google dans le cadre d'un projet visant à permettre aux internautes de découvrir l'ensemble du patrimoine littéraire mondial en ligne.

Ce livre étant relativement ancien, il n'est plus protégé par la loi sur les droits d'auteur et appartient à présent au domaine public. L'expression "appartenir au domaine public" signifie que le livre en question n'a jamais été soumis aux droits d'auteur ou que ses droits légaux sont arrivés à expiration. Les conditions requises pour qu'un livre tombe dans le domaine public peuvent varier d'un pays à l'autre. Les livres libres de droit sont autant de liens avec le passé. Ils sont les témoins de la richesse de notre histoire, de notre patrimoine culturel et de la connaissance humaine et sont trop souvent difficilement accessibles au public.

Les notes de bas de page et autres annotations en marge du texte présentes dans le volume original sont reprises dans ce fichier, comme un souvenir du long chemin parcouru par l'ouvrage depuis la maison d'édition en passant par la bibliothèque pour finalement se retrouver entre vos mains.

**Consignes d'utilisation**

Google est fier de travailler en partenariat avec des bibliothèques à la numérisation des ouvrages appartenant au domaine public et de les rendre ainsi accessibles à tous. Ces livres sont en effet la propriété de tous et de toutes et nous sommes tout simplement les gardiens de ce patrimoine. Il s'agit toutefois d'un projet coûteux. Par conséquent et en vue de poursuivre la diffusion de ces ressources inépuisables, nous avons pris les dispositions nécessaires afin de prévenir les éventuels abus auxquels pourraient se livrer des sites marchands tiers, notamment en instaurant des contraintes techniques relatives aux requêtes automatisées.

Nous vous demandons également de:

+ *Ne pas utiliser les fichiers à des fins commerciales* Nous avons conçu le programme Google Recherche de Livres à l'usage des particuliers. Nous vous demandons donc d'utiliser uniquement ces fichiers à des fins personnelles. Ils ne sauraient en effet être employés dans un quelconque but commercial.

+ *Ne pas procéder à des requêtes automatisées* N'envoyez aucune requête automatisée quelle qu'elle soit au système Google. Si vous effectuez des recherches concernant les logiciels de traduction, la reconnaissance optique de caractères ou tout autre domaine nécessitant de disposer d'importantes quantités de texte, n'hésitez pas à nous contacter. Nous encourageons pour la réalisation de ce type de travaux l'utilisation des ouvrages et documents appartenant au domaine public et serions heureux de vous être utile.

+ *Ne pas supprimer l'attribution* Le filigrane Google contenu dans chaque fichier est indispensable pour informer les internautes de notre projet et leur permettre d'accéder à davantage de documents par l'intermédiaire du Programme Google Recherche de Livres. Ne le supprimez en aucun cas.

+ *Rester dans la légalité* Quelle que soit l'utilisation que vous comptez faire des fichiers, n'oubliez pas qu'il est de votre responsabilité de veiller à respecter la loi. Si un ouvrage appartient au domaine public américain, n'en déduisez pas pour autant qu'il en va de même dans les autres pays. La durée légale des droits d'auteur d'un livre varie d'un pays à l'autre. Nous ne sommes donc pas en mesure de répertorier les ouvrages dont l'utilisation est autorisée et ceux dont elle ne l'est pas. Ne croyez pas que le simple fait d'afficher un livre sur Google Recherche de Livres signifie que celui-ci peut être utilisé de quelque façon que ce soit dans le monde entier. La condamnation à laquelle vous vous exposeriez en cas de violation des droits d'auteur peut être sévère.

**À propos du service Google Recherche de Livres**

En favorisant la recherche et l'accès à un nombre croissant de livres disponibles dans de nombreuses langues, dont le français, Google souhaite contribuer à promouvoir la diversité culturelle grâce à Google Recherche de Livres. En effet, le Programme Google Recherche de Livres permet aux internautes de découvrir le patrimoine littéraire mondial, tout en aidant les auteurs et les éditeurs à élargir leur public. Vous pouvez effectuer des recherches en ligne dans le texte intégral de cet ouvrage à l'adresse `http://books.google.com`

NTWAY LIBRARY
2B6H M

BOSTON MEDICAL
MAR 7 1911
LIBRARY

17.C.567

# DE L'ENVAHISSEMENT

DU

# SYSTÈME LYMPHATIQUE

## DANS LE CANCER DE L'ESTOMAC

### ET DE SES CONSÉQUENCES CHIRURGICALES

PAR

Le Dr Bernard CUNÉO

Ancien interne des hôpitaux
Prosecteur à la Faculté de médecine de Paris

PARIS

G. STEINHEIL, ÉDITEUR

2, RUE CASIMIR-DELAVIGNE, 2

1900

DE L'ENVAHISSEMENT

# DU SYSTÈME LYMPHATIQUE

DANS LE CANCER DE L'ESTOMAC

ET DE SES CONSÉQUENCES CHIRURGICALES

lement. J'en ai profité pour essayer d'apporter quelques documents à l'étude d'un des points les plus importants de cette anatomie pathologique chirurgicale : *l'état du système lymphatique dans le cancer de l'estomac.*

Je ne m'attarderai pas à donner, de la question que je vais traiter, un historique général qu'elle ne me paraît pas comporter. J'aurai l'occasion de citer et au besoin de discuter, au cours de cette étude, les différents travaux qui ont paru sur ce point ; je me bornerai donc à indiquer ici le plan général que je compte suivre.

Après avoir rappelé la disposition anatomique des lymphatiques gastriques (Ch. I), je commencerai l'étude de l'infection lymphatique dans le cancer de l'estomac, en précisant le rôle de l'envahissement du système lymphatique dans l'extension locale de ce cancer (Ch. II). — J'aborderai ensuite la question des adénopathies parastomacales ; c'est la plus importante au point de vue pratique et la plus discutée (Ch. III). — Je glisserai au contraire rapidement sur les adénopathies à distance, sans intéret chirurgical direct (Ch. IV). — Je terminerai en indiquant les différentes conclusions pratiques qui se dégagent des particularités anatomo-pathologiques, que nous aurons signalées (Ch. V).

---

# CHAPITRE PREMIER

## ANATOMIE DES LYMPHATIQUES DE L'ESTOMAC

Technique. — Disposition générale des lymphatiques de l'estomac. — Lymphatiques de la muqueuse. — Formations adénoïdes de la muqueuse. — Lymphatiques musculo-séreux. — Territoires lymphatiques. — Ganglions. — Relations des lymphatiques de l'estomac avec les lymphatiques des organes voisins.

L'appareil lymphatique de l'estomac est un des mieux connus au double point de vue macroscopique et histologique. Et si j'ai tenu à entreprendre sur ce point d'anatomie quelques recherches personnelles, c'est non pas dans l'espoir de rectifier des erreurs établies ou de découvrir des dispositions nouvelles, mais dans le dessein de préciser certains points de détail, de peu d'importance peut-être au point de vue anatomique, mais ayant un réel intérêt chirurgical (1).

**Technique.** — Je ne saurais donner ici des indications techniques détaillées ; je me bornerai à signaler les différentes méthodes que j'ai employées, en insistant seulement sur les particularités que peut présenter leur application à l'étude des lymphatiques gastriques et sur les avantages que peut avoir telle ou telle d'entre elles dans le cas particulier. Je renvoie, pour les points de détails, *dont la connaissance est indispensable à la réussite*, aux textes mêmes des promoteurs des méthodes dont j'ai fait usage. Une technique ne se résume pas et des indications abrégées sont, à mon sens, toujours inutiles.

I. — Pour l'*étude macroscopique* des lymphatiques de l'estomac,

(1) Ce résumé anatomique préalable a donc un but purement pratique. Je renvoie, pour une étude plus détaillée, j'allais dire plus désintéressée, à un travail que je prépare avec mon ami Delamarre, qui a été mon collaborateur assidu dans ces recherches sur l'anatomie des lymphatiques de l'estomac.

j'ai employé presque exclusivement la méthode de Gerota. Je n'ai utilisé l'injection par le mercure qu'à titre de procédé de contrôle.

J'ai rigoureusement suivi la technique indiquée par Gerota (1); je me suis surtout servi de sa masse au bleu de Prusse, qui m'a donné de bien meilleurs résultats que ses autres masses au noir absolu, à l'orcanette et au cinabre.

Il importe d'employer des estomacs aussi frais que possible. Cela est plus particulièrement nécessaire lorsqu'on désire injecter les lymphatiques de la muqueuse, étant donnée la rapidité avec laquelle s'altère celle-ci. Lorsqu'il est impossible d'enlever l'estomac dans un délai très bref après la mort, il faut employer un des nombreux procédés préconisés pour enrayer la destruction de la muqueuse gastrique, pendant les vingt-quatre heures légales qui précèdent l'autopsie. Il faut éviter l'emploi des sujets ayant subi une injection vasculaire conservatrice; mes tentatives d'injection sur les cadavres de l'École pratique m'ont presque toujours donné des échecs. — Comme de juste, les estomacs des jeunes sujets se prêtent beaucoup mieux à l'injection que les estomacs des adultes et des vieillards. Les nouveau-nés et les très jeunes enfants sont particulièrement à recommander, car non seulement leurs réseaux lymphatiques sont facilement injectables, mais leurs ganglions se laissent totalement imprégner par le bleu et apparaissent nettement, en dépit de leur petit volume, dans la transparence des épiploons.

Les pièces injectées par la méthode de Gerota le cèdent de beaucoup, comme aspect, aux préparations obtenues par l'injection au mercure; celle-ci restera toujours le procédé de choix pour les pièces de musée et de concours. En revanche, comme méthode de recherche, la technique de Gerota me paraît présenter de nombreux avantages sur sa rivale.

Je n'insisterai pas sur son exécution plus facile, son instrumentation plus simple et sur le bon marché de sa masse. En revanche, je tiens à faire remarquer que l'injection de Gerota franchit souvent les ganglions qui arrêtent toujours le mercure et qu'elle permet, le cas échéant, l'examen histologique.

(1) Gerota. Zur Technik der Lymphgefässinjection. Eine neue Injectionsmasse für Lymphgefässe. Polychrome Injection. *An. Anz.*, 1896, t. XII, n° 8, p. 216.

Mais, à mon sens, un des plus grands avantages de cette méthode est de dessiner, beaucoup mieux que le mercure, *les territoires lymphatiques*. Nous verrons plus loin (p. 22), qu'en dépit de la disposition rétiforme que présentent à leur origine les vaisseaux lymphatiques, il n'en est pas moins vrai que, pratiquement, une région déterminée est toujours desservie par un système donné de troncs collecteurs.

Il se forme ainsi une série de *territoires*, sans limites rigoureusement précises, mais présentant cependant une certaine autonomie. Or, il suffit de jeter un coup d'œil sur la figure 1 de la planche XXV de l'atlas de Sappey (1) pour voir combien il est difficile d'apprécier même approximativement, sur une pièce injectée au mercure, les limites des territoires des collecteurs de la grande et de la petite courbure. Ces limites sont au contraire très nettement visibles sur notre figure 3, dessinée d'après des pièces, injectées par la méthode de Gerota (2). Or, comme nous le verrons dans un instant, la connaissance des territoires lymphatiques a une telle importance pratique, que la mise en évidence de ces territoires constitue un des plus sérieux avantages de la méthode de Gerota.

II. — Pour l'*étude histologique* des lymphatiques de l'estomac, j'ai employé presque exclusivement la méthode des imprégnations. Ce n'est que par exception que j'ai utilisé quelques pièces, injectées par la masse de Gerota ; cette masse, après fixation par le formol, se prête d'ailleurs très bien à l'examen histologique, quelle que soit la méthode d'inclusion employée.

Pour imprégner les lymphatiques gastriques, je me suis servi, dans

(1) SAPPEY. *Anatomie, physiologie, pathologie des vaisseaux lymphatiques, considérés chez l'homme et les vertébrés.* — Delahaye, Paris, 1874, p. 76 et suiv., Pl. XXV, fig. 1.

(2) Cette différence entre les résultats fournis par les deux méthodes dans une même région tient aux raisons suivantes. Le mercure donne souvent des injections, étendues des réseaux et distend toujours fortement les vaisseaux, à parois très minces, qui constituent ces derniers. Il en résulte que les collecteurs, moins dilatés, parce que plus résistants, se détachent très mal sur leur réseau d'origine. — La masse de Gerota, toujours poussée sous faible pression, donne ordinairement une injection limitée des réseaux et laisse aux collecteurs leur prépondérance de volume. Aussi se détachent-ils toujours avec la plus grande netteté. La possibilité d'injecter les différents systèmes de collecteurs par des masses de couleurs variées permet même à la méthode de Gerota de pousser presque jusqu'au schéma la distinction des différents territoires.

la plupart des cas, soit de solutions de nitrate d'argent, dont le titre variait de 1 pour 100 à 1 pour 500, soit du liquide picro-osmio-argentique, préconisé par M. Renaut (1). Quel que soit le liquide employé, on pousse, avec une simple seringue de Pravaz, une injection dans la sous-muqueuse, dans la musculeuse, ou dans le tissu cellulaire sous-séreux, suivant le réseau que l'on désire étudier. Après l'injection, on découpe au rasoir le fragment injecté, en ayant soin de faire passer la section à quelques millimètres de la zone œdématiée. Après lavage rapide à l'eau distillée, le fragment est suspendu dans l'alcool à 95° et maintenu dans l'obscurité. Un séjour de quatre à cinq jours dans l'alcool est suffisant pour donner à la pièce une consistance assez ferme pour pouvoir être coupée. Il est préférable de pratiquer les coupes à main levée; il n'est pas nécessaire qu'elles soient très minces, pourvu qu'elles soient bien éclaircies. Pour obtenir la réduction, le plus souvent déjà commencée malgré le séjour de la pièce dans l'obscurité, il suffit d'exposer les coupes à la lumière diffuse. Le temps nécessaire à cette réduction est extrêmement variable et les coupes doivent être surveillées. L'éclaircissement et le montage ne présententent rien de particulier.

Lorsque les différentes tuniques de l'estomac ont, comme chez le lapin par exemple, une épaisseur peu considérable, on peut avantageusement remplacer les coupes par le clivage et l'étalement de ces tuniques. Au préalable, on peut, soit pratiquer une injection interstitielle de nitrate d'argent, soit amener une véritable imbibition de l'estomac par une solution argentique étendue, en faisant circuler cette solution dans les vaisseaux, suivant la technique indiquée par Renaut pour les lymphatiques de l'intestin grêle (2). On peut aussi ne faire

(1) J'ai utilisé le liquide, désigné par M. Regaud sous le nom de liquide B. En voici la formule :

| | | |
|---|---|---|
| Solution saturée d'acide picrique..... | 80 cc | 3 vol. |
| Acide osmique à 1 pour 100..... | 20 cc | |
| Nitrate d'argent à 1 pour 100..... | | 1 vol. |

Voyez : Renaut in thèse Rivière. *Le corps thyroïde et le goitre.* Th. de Lyon, 1893. — Cl. Regaud. Étude histologique sur les vaisseaux lymphatiques de la glande mammaire. *Journal de l'Anat. et de la Phys.*, 1894. — Cl. Regaud et F. Barjon. *Anatomie pathologique du système lymphatique dans la sphère des néoplasmes malins.* Paris, Masson et Cie, 1897.

(2) Renaut. *Traité d'histologie pratique*, t. I, fasc. 2, p. 896, note 2 ; t. I, fasc, 2 p. 899, note 1 ; t. II, fasc. 2, p. 1307, note 1.

agir le nitrate d'argent que sur la muqueuse ou la musculeuse gastriques déjà séparées et étalées. On emploiera alors un des procédés, donnés par Ranvier, pour l'imprégnation des membranes minces (1). Est-il besoin d'ajouter que, quelle que soit la méthode employée, elle ne saurait donner de bons résultats que sur des pièces absolument fraîches?

**Disposition générale des lymphatiques de l'estomac.** — Les lymphatiques de l'estomac forment deux systèmes relativement indépendants qui ne communiquent qu'au voisinage de leurs aboutissants ganglionnaires : le système des lymphatiques muqueux et le système des lymphatiques musculo-séreux.

Les lymphatiques de la muqueuse, nés au niveau des espaces interglandulaires, forment une série de réseaux superposés qui aboutissent en dernière analyse à un réseau placé dans la sous-muqueuse. De celui-ci partent des canaux collecteurs qui gagnent les ganglions placés le long des courbures.

Les lymphatiques de la couche musculaire aboutissent de leur côté à un réseau sous-séreux dont émanent des troncs collecteurs tributaires, comme les précédents, des ganglions des courbures.

Les collecteurs d'une région donnée de la muqueuse ou du muscle gastrique se dirigent de préférence vers un groupe ganglionnaire déterminé. Ainsi se trouvent formés de véritables territoires lymphatiques.

Les groupes ganglionnaires, auxquels aboutissent les collecteurs, sont placés le long des différents pédicules vasculaires de l'estomac ; leur topographie est subordonnée à la disposition de ces pédicules.

Cette vue d'ensemble des lymphatiques de l'estomac nous trace le plan que nous aurons à suivre dans leur étude.

Nous envisagerons successivement :

1° Les lymphatiques de la muqueuse ;

2° Les lymphatiques musculo-séreux ;

3° Les territoires lymphatiques de l'estomac

4° L'appareil ganglionnaire ;

5° Enfin, nous terminerons par l'étude des rapports que présente

(1) RANVIER. *Traité technique d'histologie*, 2e édition, p. 94, 302, 507 et 508.

l'appareil lymphatique de l'estomac avec les lymphatiques des organes voisins.

**Lymphatiques de la muqueuse.** — Origine. — L'origine des lymphatiques dans la muqueuse gastrique a soulevé de nombreuses discussions. Pour les uns, ces lymphatiques naîtraient d'un système complexe de cavités et de lacunes, placées dans la trame conjonctive de la muqueuse. Pour les autres, au contraire, les lymphatiques gastriques formeraient un système absolument clos. On se trouve ainsi en présence, une fois de plus, du problème général de l'origine des lymphatiques, et des deux solutions qu'il peut comporter.

1. — *Dans le cas particulier*, la théorie de l'ouverture large du réseau lymphatique dans les espaces conjonctifs, a été soutenue par Lovén (1). Dans le résumé, en langue française, qu'il donne de son mémoire, Lovén s'exprime en ces termes : Les vaisseaux lymphatiques de la muqueuse « sont en communication directe avec un riche système de cavités ou espaces lymphatiques, ou plasmatiques qui se répandent dans tout le tissu interglandulaire, tantôt en forme de gaines environnant les vaisseaux sanguins, mais aussi les tubes glandulaires en détail (*espaces lymphatiques périvasculaires et périglandulaires*). Ainsi, le tissu interglandulaire se trouve composé presque exclusivement par des membranes et des trabécules, qui forment les parois des cavités lymphatiques. L'enveloppe intérieure de celles-ci est formée par une couche très mince, parsemée de noyaux ovalaires et aplatis et que l'auteur regarde comme une membrane cellulaire dans laquelle le protoplasma des cellules s'est réuni et transformé en une substance plus résistante, élastique. La membrane propre des glandes n'est autre chose qu'une membrane semblable dont les rapports avec les parois des cavités lymphatiques périglandulaires sont à peu près les mêmes que ceux de la portion viscérale des membranes séreuses avec la portion pariétale. Les parois des espaces et des canaux lymphatiques ne sont du reste pas indépendantes, mais forment un ensemble avec le tissu interglandulaire proprement dit... »

J'ai tenu à citer les termes mêmes de l'anatomiste scandinave dont

(1) Chr. Lovén. Om lymfvägarna i magsäckens slemhinna. *Nordiskt medicanskt Arkiv.* Band N., Wz. 26.

la description a été quelquefois dénaturée. La conception de Lovén est indiquée, et semble acceptée sans discussion, dans la plupart de nos traités classiques et notamment dans ceux de Testut (1) et de Poirier (2), pour ne citer que les plus récents.

II. — Le réseau lymphatique de l'estomac forme un système absolument clos : telle est la deuxième opinion qui a été soutenue et l'on peut dire démontrée par M. le professeur Renaut (3).

D'après cet auteur, on ne trouverait dans la muqueuse gastrique ni cavités, ni espaces lymphatiques, mais seulement des capillaires lymphatiques, partout revêtus d'un endothélium continu. Ces capillaires naissent dans les bourgeons interglandulaires, sous forme de culs-de-sac, tantôt effilés, tantôt renflés en massue.

Entre les deux opinions de Lovén et de Renaut il ne me semble pas possible d'hésiter, et le simple examen des méthodes techniques employées par l'un et par l'autre de ces anatomistes permet de préjuger de la valeur de leurs résultats. Lovén a utilisé presque exclusivement les masses colorées ; or, l'aléa de cette méthode n'est plus à démontrer. Rien ne prouve, en effet, que l'injection soit restée limitée au réseau lymphatique et qu'elle ne se soit pas répandue dans les espaces conjonctifs, en brisant la frêle barrière que lui opposait l'endothélium des capillaires terminaux. Les figures de Lovén ne laissent même aucun doute sur la réalité de cette effraction.

La méthode des imprégnations, quelle que soit la forme sous laquelle on l'emploie, permet seule de préciser sans conteste la disposition des lymphatiques terminaux. C'est cette méthode qu'a employée M. Renaut, et elle lui a permis de constater l'indépendance absolue du réseau lymphatique de la muqueuse. J'ai pu, de mon côté, arriver à obtenir des imprégnations des capillaires lymphatiques de la muqueuse gastrique du chien et du lapin et j'ai constaté l'exactitude absolue de la description donnée par M. Renaut.

Cette discussion sur l'origine du réseau lymphatique de la muqueuse a surtout un intérêt théorique, en tant que se rattachant au problème général de l'origine des vaisseaux blancs. — Au point de

(1) Testut. *Traité d'anatomie humaine*, 1re édit., t. III, p. 503.
(2) Poirier et Charpy. *Traité d'anatomie humaine*, t. IV, fasc. I, p. 289.
(3) Renaut. *Loc. cit.*, t. II, fasc. II, p. 1312.

vue physiologique, la question importe peu ; la conception du système lymphatique clos n'en implique pas moins une communication facile avec des espaces voisins, non seulement grâce aux processus endosmotiques, mais encore grâce aux nombreux orifices transitoires que créent les leucocytes dans leur migration transendothéliale. Au point de vue pathologique, en revanche, il n'est pas sans intérêt de savoir si la cellule néoplasique, rompant la membrane propre des glandes gastriques, va tomber dans un système communiquant largement et d'une façon permanente, avec le réseau lymphatique, ou si, au contraire, il faudra qu'elle procède à une véritable effraction pour pénétrer dans ce réseau.

La théorie de Lovén implique un envahissement précoce et même une infection d'emblée des vaisseaux lymphatiques. La description de Renaut, au contraire, permet de croire à une pénétration plus tardive et plus contingente, encore que presque fatale des éléments néoplasiques dans les voies de la lymphe.

Réseaux muqueux. — Aux ampoules initiales placées près du sommet des espaces interglandulaires, font suite des conduits sensiblement rectilignes, mais de calibre très irrégulier, qui descendent verticalement entre les glandes gastriques. Ce sont les sinus lymphatiques interglandulaires de Lovén. Dans leur trajet descendant, ces troncs interglandulaires s'anastomosent entre eux, en formant un premier réseau, le réseau périglandulaire. Au niveau des culs-de-sac terminaux des glandes gastriques, ils se jettent dans un deuxième réseau, le réseau sous-glandulaire. (V. fig. 1.)

*Le réseau périglandulaire* (1) est constitué par des canaux pour la plupart obliquement descendants, qui unissent les conduits interglandulaires. Les mailles de ce réseau, extrêmement inégales et placées dans des plans différents, ne commencent qu'au niveau de la partie moyenne des infundibula glandulaires ou cryptes émissaires (Renaut) ; dans leur segment initial, les conduits interglandulaires ne s'anastomosent pas entre eux.

*Le réseau sous-glandulaire* est formé par des canaux plus volumineux que ceux du réseau précédent. Ses mailles, larges et assez

(1) Réseau superficiel ? (Sappey), réseau de la zone glanduleuse (Renaut).

régulières, sont placées tangentiellement au-dessous des culs-de-sac glandulaires, au-dessus de la muscularis mucosæ. D'après Lovén, ce réseau, simple chez quelques animaux, comme le veau, serait formé chez l'homme, le chien et le mouton (région pylorique) par plusieurs couches superposées.

*De ce réseau sous-glandulaire*, partent des canaux très courts, mais relativement volumineux, qui perforent perpendiculairement les

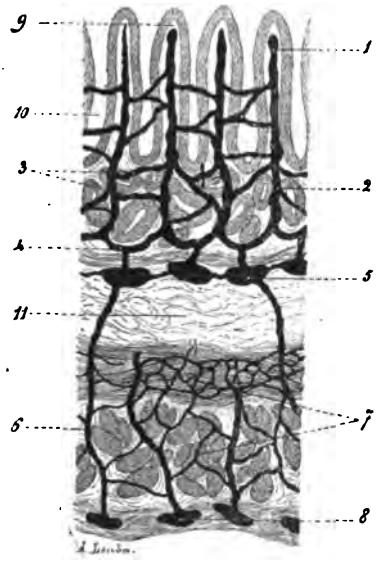


FIG. 1. — Coupe transversale schématique de la paroi stomacale, montrant la disposition générale des lymphatiques.

1. Ampoules initiales. — 2. Troncs descendants. — 3. Réseau périglandulaire. — 4. Réseau sous-glandulaire. — 5. Réseau sous-muqueux. — 6. Collecteurs de la muqueuse. — 7. Réseau intra-musculaire. — 8. Réseau sous-péritonéal. — 9. Bourgeons interglandulaires. — 10. Cryptes muqueux. — 11. Sous-muqueuse.

deux plans de la muscularis mucosæ et vont se jeter dans un troisième réseau, sous-muqueux.

Réseau sous-muqueux. — Le réseau sous-muqueux est immédiatement appliqué contre la face externe de la muscularis mucosæ. Ses mailles, horizontales, sont plus larges que celles des réseaux muqueux. Les capillaires qui le constituent présentent des dimen-

sions considérables. Suivant l'expression de M. Renaut, ce sont de véritables *gouffres lymphatiques*. Cependant, en dépit de leur volume, ils sont difficilement visibles sur les coupes, lorsqu'ils n'ont pas été mis en évidence par un procédé approprié. J'ai pu pourtant les observer sans préparation spéciale, sur des coupes pratiquées au niveau de la zone d'extension de certains carcinomes gastriques. Dans ces cas, il existait des thromboses néoplasiques limitées, qui gênaient le cours de la lymphe et avaient déterminé par places une véritable congestion lymphatique. — L'imprégnation de ces volumineux capillaires s'obtient facilement par une injection interstitielle poussée dans la sous-muqueuse. On les reconnaît alors aisément sur les coupes, non seulement aux caractères de leur endothélium et à leur calibre considérable, mais encore à leur aspect irrégulier et comme bosselé tout à fait caractéristique.

Du réseau sous-muqueux partent des conduits qui traversent obliquement le muscle gastrique dans le voisinage des courbures. Ces conduits n'aboutissent pas directement aux ganglions parastomacaux. On les voit ordinairement se jeter dans les collecteurs sous-séreux, qui résument la circulation des lymphatiques musculaires. Les canaux émissaires du réseau sous-muqueux sont le plus souvent satellites des artérioles, dans leur traversée musculaire.

En dépit de leurs différences de calibre, tous les vaisseaux lymphatiques de la muqueuse, y compris les conduits transmusculaires, ont la même structure et la même signification : ce sont des capillaires lymphatiques (Renaut). Ils ne possèdent ni la paroi conjonctive, renforcée ou non par des éléments musculaires, ni les valvules qui caractérisent les troncs collecteurs.

L'absence d'éléments contractiles dans la paroi de ces conduits est suppléée par l'action des feuillets musculaires avec lesquels ces vaisseaux sont en rapport. La muscularis mucosæ exprime, en se contractant, les gros sinus sous-muqueux immédiatement appliqués contre elle. Quant aux lymphatiques inter et sous-glandulaires, leur évacuation est assurée par la contraction des feuillets musculaires intra-muqueux (1).

(1) Sur ces feuillets et leur action, voyez RENAUT. *Loc. cit.*, t. II, fasc. II, p. 1296 et fig. 863 et 864.

L'absence complète de valvules dans tout ce système explique la possibilité de remplir les réseaux muqueux et sous-muqueux par une injection poussée dans le réseau sous-péritonéal. J'ai pu deux fois, chez le chien, réaliser cette injection indirecte des réseaux de la muqueuse, mais j'ai toujours échoué chez l'homme. Il importe, d'ailleurs, de remarquer que cette communication entre les lymphatiques de la muqueuse et les lymphatiques sous-péritonéaux ne se produit que par l'intermédiaire des segments terminaux des troncs collecteurs, communs aux deux systèmes. Ceux-ci n'en présentent pas moins une indépendance à peu près complète.

**Amas lymphoïdes de la muqueuse gastrique.** — A l'étude de l'appareil lymphatique de la muqueuse gastrique, se rattache la description des amas lymphoïdes, placés dans la couche profonde de cette muqueuse.

Un certain nombre d'histologistes décrivent encore le tissu connectif de la muqueuse stomacale, comme étant formé par du tissu réticulé ou adénoïde vrai (1). On sait aujourd'hui, depuis les recherches de Garel (2), que cette transformation adénoïde de l'assise conjonctive est toujours limitée à certains points, correspondant aux formations lymphoïdes que contient la muqueuse gastrique.

Ces formations lymphoïdes se présentent sous deux types distincts : le type encapsulé et le type diffus.

Les formations encapsulées sont ordinairement décrites sous le nom de *follicules* ou de *points folliculaires* (3). Placées immédiatement au-dessus de la muscularis mucosæ, elles se présentent sous forme d'amas, assez régulièrement arrondis, et dont les dimensions sont extrêmement variables ; un sinus, plus ou moins net, entoure presque entièrement le tissu propre du follicule. Celui-ci, essentiellement constitué par un amas de lymphocytes, présente, en son

(1) Frey. *Précis d'histologie ;* trad. Spillmann et Sesselmann, Paris, 1878.

(2) J. Garel. *Recherches sur l'anatomie générale comparée et la signification morphologique des glandes de la muqueuse intestinale et gastrique des animaux vertébrés.* Th. Lyon, 1879, 1re série, n° 8, p. 66.

(3) Ces follicules ont été décrits depuis longtemps par Bruch (*Zeitsch., f. rat. méd.*, Bd VIII). Kölliker (*Éléments d'histologie humaine*, trad. M. Sée 2e édit. française, d'après la 5e éd. allemande) et Bischoff (Ueber den Bau der Magenschleimhaut. *Muller's Archiv f. Anat. u. Phys.*, 1838).

milieu, un centre germinatif. Il s'agit donc d'une formation absolument comparable aux follicules des ganglions lymphatiques. Comme ces derniers, les follicules de la muqueuse opposent une résistance considérable aux cellules néoplasiques, même quand celles-ci ont complètement envahi le sinus périfolliculaire (1).

Les formations diffuses portent le nom de *points lymphatiques*. Leur nombre et leur forme sont des plus variables. Elles sont constituées par un réticulum adénoïde dont les mailles contiennent de nombreux lymphocytes. Mais ce réticulum n'a pas de limites nettes et se continue insensiblement avec le tissu conjonctif voisin, comme il est facile

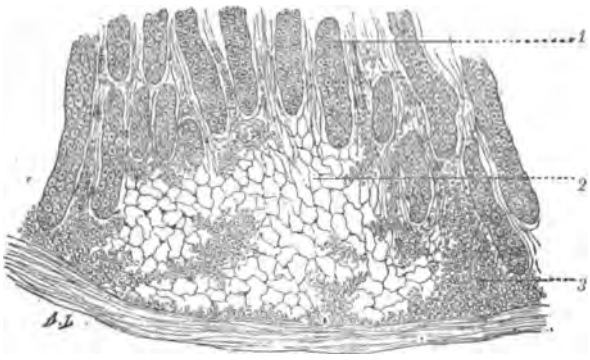


FIG. 2. — Formations adénoïdes diffuses de la muqueuse gastrique (d'après GAREL).
1. Tube glandulaire. — 2. Tissu réticulé. — 3. Cellules lymphatiques.

de s'en rendre compte sur les coupes traitées par le pinceau. (V. fig. 2.)

Ces formations adénoïdes diffuses entourent les culs-de-sac sécréteurs des glandes gastriques et peuvent même se prolonger dans les espaces interglandulaires, jusque vers le sommet de ces espaces. Garel a montré que les glandes, ainsi entourées par le tissu adénoïde, présentaient des modifications essentiellement caractérisées par la réduction des culs-de-sac sécréteurs et la dilatation des cryptes muqueuses.

**Lymphatiques musculo-séreux**. — Les lymphatiques de la cou-

(1) Il est intéressant de rapprocher cette résistance des points folliculaires à l'épithélioma de la facilité avec laquelle ils sont touchés dans les processus infectieux. (CHAUFFARD.)

che muscu laire apparaissent dans les espaces interfasciculaires sous forme de conduits irrégulièrement calibrés, qui mériteraient le nom de trajets ou de lacunes si leur endothélium partout continu ne nous fixait sur leur valeur morphologique et ne nous démontrait qu'il s'agit de capillaires. Ces capillaires forment, dans toute l'épaisseur du muscle gastrique, un vaste réseau général, décomposable en plusieurs réseaux secondaires, placés dans les plans qui séparent les différentes couches musculaires. En dernière analyse, tous ces vaisseaux lymphatiques aboutissent à un dernier réseau, placé dans le tissu cellulaire sous-péritonéal. (V. fig. 4.)

Ce réseau sous-péritonéal affecte une forme variable suivant les points considérés. Très serré au niveau de la partie moyenne du corps

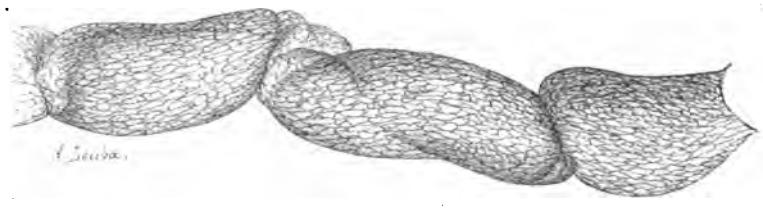

FIG. 3. — Tronc lymphatique sous-séreux de l'homme imprégné par le nitrate d'argent (pièce de gastrectomie).

de l'estomac, il présente des mailles plus larges au niveau du pylore, du cardia et dans le voisinage des courbures. Du réseau partent des troncs collecteurs. Ceux-ci, aisément reconnaissables à leur volume plus considérable, présentent un aspect bosselé qui tient à la présence de valvules en leur intérieur. Leur paroi, très mince, contient quelques rares fibres musculaires. (V. fig. 3.)

Ces collecteurs peuvent être répartis en trois groupes : les uns se dirigent vers la petite courbure, d'autres vers la grande courbure, d'autres enfin se convergent vers le centre de la grosse tubérosité.

I. — Les collecteurs du premier groupe (1) sont les plus importants et les plus volumineux. D'après Sappey, on en compterait

(1) Troncs supérieurs ou convergents (SAPPEY).

ordinairement de six à huit. J'ai vu leur nombre varier du simple au triple suivant les sujets. La plupart de ces troncs convergent vers les ganglions de la petite courbure, groupés, comme nous le verrons plus loin, autour du point où l'artère coronaire aborde la petite courbure. Leur direction varie suivant leur origine. Les collecteurs nés du corps de l'estomac sont sensiblement verticaux, ceux qui émanent du vestibule pylorique sont obliques en haut et à gauche; les troncs, issus du pylore, courent parallèlement à la petite courbure. Par contre, les lymphatiques, émanés du cardia ou de la zone sous-cardiaque, descendent obliquement en bas et à droite vers le point de convergence commun. D'une façon générale, tous ces troncs ont donc une direction parallèle à celle des vaisseaux coronaires.

Cependant un ou deux vaisseaux très grêles, émanés de la partie toute supérieure du pylore, se portent de gauche à droite vers l'artère pylorique et vont rejoindre les troncs efférents des ganglions rétro-pyloriques.

II. — Les collecteurs du 2e groupe ou collecteurs de la grande courbure, sont plus nombreux mais plus grêles que les précédents. Leur nombre varie de 12 à 18 sur les pièces que j'ai injectées. Ils accompagnent d'ordinaire, mais pas forcément, les branches que les vaisseaux gastro-épiploïques envoient à l'estomac. Tous ces collecteurs vont aboutir à un groupe de ganglions, placés au-dessous du pylore. (V. p. 28.)

Les lymphatiques, issus du pylore ou du vestibule pylorique, gagnent rapidement ces ganglions par un trajet vertical ou légèrement oblique. Quant aux autres troncs collecteurs, nés du corps de l'estomac, au lieu de se porter directement en bas et à gauche avec une obliquité variable suivant leur situation, ils descendent verticalement jusqu'au niveau de l'arcade vasculaire qui longe la grande courbure; là ils changent brusquement de direction et courent parallèlement à cette arcade. Chemin faisant, ils se fusionnent en deux ou trois troncs qui s'anastomosent entre eux et viennent aboutir finalement aux ganglions sous-pyloriques.

III. — Le troisième groupe comprend tous les troncs émanant de

la grosse tubérosité (1). A cause de la rapidité avec laquelle se putréfie la grosse tubérosité, je n'ai pu injecter ces troncs que trois

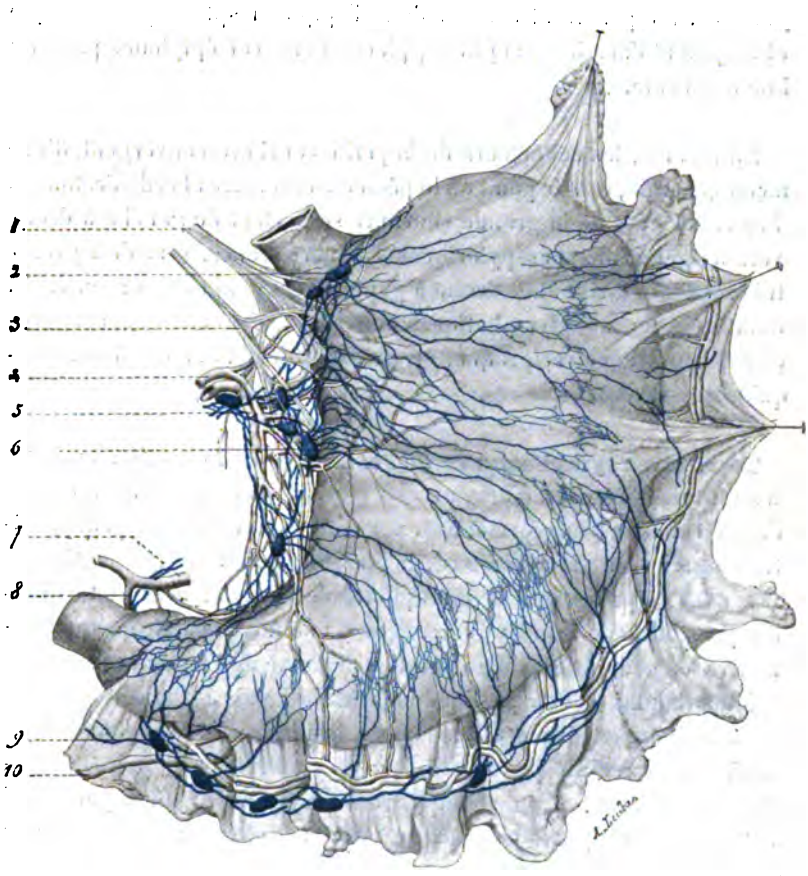


FIG. 4. — Vue générale du réseau sous-péritonéal, injecté par la méthode de Gerota.

1. Pneumogastrique gauche. — 2. Ganglions précardiaques. — 3. Pneumogastrique droit. — 4. A. Coronaire stomachique. — 5. V. Coronaire stomachique. — 6. Ganglion petite courbure. — 7. Artère hépatique. — 8. Artère g. ép. droite. — 9. Ganglion sous-pylorique. — 10. Veine gastro-épiploïque droite allant se jeter dans la veine colique moyenne.

fois seulement. Leur nombre m'a paru varier de 3 à 6. Ils se portent

(1) Sappey réunit les lymphatiques de ce groupe à ceux du précédent sous le nom de *troncs lymphatiques inférieurs ou divergents*.

dans l'épaisseur de l'épiploon gastro-splénique sans suivre rigoureusement le trajet des vaisseaux courts et gastro-épiploïques gauches. Ils pénètrent ensuite dans l'épiploon spléno-pancréatique et se jettent dans les ganglions, placés dans cet épiploon, près du hile de la rate.

En résumé, les collecteurs de la petite courbure convergent, d'une façon générale, vers le point où le pédicule coronaire aborde l'estomac. Les collecteurs de la grande courbure se portent de gauche à droite vers les ganglions sous-pyloriques. Enfin les troncs, issus de la grosse tubérosité, se dirigent de droite à gauche vers le hile de la rate. Il y a donc trois courants lymphatiques dont il nous faut maintenant apprécier l'importance réciproque, en précisant l'étendue des territoires qu'ils desservent.

**Territoires lymphatiques de l'estomac.** — Lorsqu'on examine les différents réseaux d'origine des lymphatiques gastriques et que l'on voit chacun d'eux former un tout absolument continu, il peut paraître singulier, au premier abord, de parler de territoires lymphatiques ; il semble, à priori, que la multiplicité des anastomoses mette dans l'impossibilité de fixer autrement que d'une façon par trop approximative les aboutissants d'un point quelconque de l'un de ces réseaux.

Mais il suffit d'avoir pratiqué un certain nombre d'injections pour se convaincre expérimentalement que la piqûre d'une région donnée de l'estomac remplit presque toujours des collecteurs d'un même système, aboutissant à un même groupe ganglionnaire. On peut ainsi arriver, en multipliant les piqûres, à dessiner plusieurs *territoires* ou *bassins lymphatiques*.

Certes, l'indépendance de ces territoires est toute relative puisque, dans des cas favorables, on peut, par une seule piqûre, injecter la presque totalité des collecteurs (1). De même, leurs limites sont forcément un peu indécises. On peut cependant les fixer avec une suffi-

(1) Par une seule piqûre poussée au niveau du pylore, Most a pu injecter la presque totalité des lymphatiques de l'estomac. Voyez Most. Ueber die Lymphgefässe und die regionären Lymphdrüsen des Magens in Rücksicht auf die Verbreitung des Magencarcinome. *Vorgetragen am 3 Sitzungstage des XXVIII Congresses der deutsch. Gesellsch. f. Chir. z. Berlin.*, 7 april 1899, et *Arch. f. klin. Chir.*, Bd 59, H. 1, p. 175.

sante précision. Pour des raisons que j'ai déjà indiquées la méthode de Gerota se prête beaucoup mieux que le mercure à cette délimitation.

Ces territoires sont au nombre de trois et répondent aux trois groupes des collecteurs que nous avons décrits. (Voy. fig. 4 et 5.)

Le territoire des collecteurs de la petite courbure est séparé des deux autres par une ligne qui commence un peu à gauche du cardia et court sur les faces de l'estomac en suivant un trajet sensiblement parallèle à la grande courbure.

Mais cette ligne de partage de la lymphe, si l'on peut ainsi parler, est beaucoup plus rapprochée de la grande courbure que de la petite. On peut admettre approximativement qu'elle laisse au-dessous d'elle un tiers seulement de la surface de l'organe. Il importe cependant de remarquer qu'au niveau de la région pylorique, cette ligne tend à

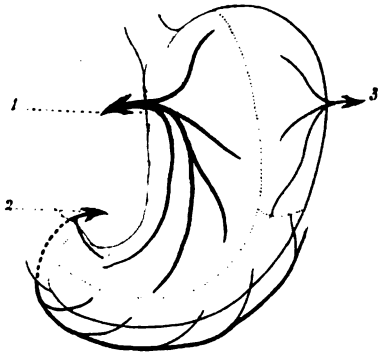


FIG. 5. — Territoires lymphatiques de l'estomac.

1. Courant coronaire ou courant principal. — 2. Courant gastro-épiploïque droit. — 3. Courant splénique.

se relever et à se placer à égale distance de la grande et de la petite courbure.

La limite des territoires des collecteurs du deuxième et du troisième groupe est plus difficile à préciser ; elle est, d'ailleurs, sans grand intérêt pratique. Elle répond ordinairement à la jonction de la partie horizontale et de la partie verticale de la grande courbure.

Cette systématisation est identique sur les deux faces de l'organe

et s'applique aussi bien aux lymphatiques de la muqueuse qu'aux lymphatiques musculo-séreux.

*Il résulte de cette description que le plus étendu et le plus important des trois territoires lymphatiques de l'estomac est celui des collecteurs de la petite courbure ; l'ensemble de ces collecteurs représente la voie lymphatique principale. — Les collecteurs des deux autres groupes ne représentent que des voies accessoires.*

Ces particularités de la disposition des lymphatiques gastriques n'ont guère attiré jusqu'ici l'attention des auteurs. Cette tendance du courant lymphatique à se porter vers la petite courbure n'est expressément signalée, à ma connaissance, que dans le très intéressant mémoire que Most vient de publier sur les lymphatiques de l'estomac. Dans ce mémoire, Most s'exprime en ces termes : (1) « Die Hauptrichtung der Injectionsmasse und so wohl auch des Lymphstromes zieht beim menschlichen Magen nach der kleinen Curvatur hin und zwar in schräger Richtung nach links und oben zu Drüsen welche den Vasa coronaria sinistra... anliegen... » Il est intéressant de remarquer cependant que Mascagni (2) ne figure que les lymphatiques de la petite courbure. Lorsqu'on songe combien les planches de cet auteur sont ordinairement exactes et complètes, on ne peut s'empêcher de trouver que cette lacune constitue comme une sorte de démonstration involontaire de ce fait que le grand courant lymphatique de l'estomac se dirige vers le pédicule coronaire.

Cette notion des territoires lymphatiques a une grande importance pratique. Il est, en effet, bien démontré que les processus néoplasiques exagèrent en quelque sorte l'autonomie de ces territoires et accusent la prédominence normale de certains d'entre eux. Encore que toutes les voies lymphatiques d'un organe donné leur soient théoriquement ouvertes, les embolies néoplasiques choisissent la voie la plus large avec un exclusivisme vraiment remarquable. Il serait facile de multiplier les exemples. L'existence de lymphatiques, allant de la glande mammaire aux ganglions rétro-sternaux, est parfaitement démontrée

(1) Most. *Loc. cit.*, p. 176.

(2) Mascagni. *Vasorum lymphaticorum corporis humani historia et ichonographia. Senis.* MDCCLXXXVII, p. 49 et Tabl. 18.

au point de vue anatomique. Et pourtant, cette voie accessoire est aussi rarement envahie que l'est fréquemment la voie axillaire. Des lymphatiques, suivant le ligament rond, vont de l'utérus aux ganglions inguinaux. Les observations d'adénite inguinale au cours des néoplasmes du corps utérin sont cependant exceptionnelles.

Il est vrai qu'au niveau de l'estomac l'inégalité des territoires est loin d'être aussi marquée que dans les exemples que nous venons de citer. Aussi bien, l'envahissement des voies accessoires et plus particulièrement de la voie sous-pylorique est-il relativement fréquent. Mais nous n'en verrons pas moins la plupart des néoplasmes du corps de l'estomac et de la zone pylorique déterminer ordinairement des lésions plus précoces et plus intenses du côté de l'appareil lymphatique de la petite courbure.

### GANGLIONS

Les ganglions auxquels viennent aboutir les différents troncs collecteurs sont, pour la plupart, échelonnés le long des artères de l'estomac. Cette *systématisation paravasculaire* permet de donner de ces ganglions une description et une nomenclature assez simples, malgré les nombreuses variétés qu'ils peuvent présenter.

On peut les considérer comme émanant d'un groupe central formé par deux à trois ganglions, placés au niveau même de la trifurcation du tronc cœliaque. De ce groupe, partent trois chaînes principales plus ou moins continues : l'une suit les vaisseaux coronaires, c'est la *chaîne coronaire stomachique;* — l'autre accompagne l'artère hépatique, d'où son nom de *chaîne hépatique ;* — la troisième, *chaîne splénique*, longe l'artère de ce nom. Ces trois chaînes sont en relations immédiates avec les lymphatiques de l'estomac ; mais, alors que la première appartient exclusivement à cet organe, les deux autres sont avant tout annexées à la circulation lymphatique du foie et de la rate.

I. — **Chaîne coronaire stomachique.** — Les ganglions de la chaîne coronaire peuvent être divisés en deux groupes : le groupe de la faux de l'artère coronaire, et le groupe de la petite courbure.

A) Le groupe de la faux est formé par les ganglions placés le long de l'artère, durant son trajet dans l'épaisseur de ce repli périto-

néal aux désignations multiples (1) et auquel convient parfaitement le nom de faux de la coronaire, sous lequel le désigne Fredet (2). Ces ganglions, dont le nombre varie de deux à six, sont immédiatement appliqués contre l'artère et la veine coronaire. Ils représentent le groupe le plus constant. Je ne l'ai jamais vu faire complètement défaut.

B) Sous le nom de GROUPE DE LA PETITE COURBURE je comprendrai tous les ganglions placés sur le trajet des branches ou du tronc de l'artère coronaire, après que celle-ci a abordé l'estomac. Ces ganglions forment deux amas principaux :

a) Les uns accompagnent les rameaux *gauches* ou *ascendants* de l'artère. Ils forment un premier amas, répondant à la partie verticale de la petite courbure et à l'insertion stomacale de la *pars condensa* du petit épiploon dans l'épaisseur duquel ils sont situés.

A ces ganglions on peut rattacher deux amas plus petits placés l'un sur la face antérieure, l'autre sur la face postérieure de l'estomac immédiatement au-dessous du cardia. Ces deux amas *pré* et *rétro-cardiaques* seraient parfois réunis, d'après *Sappey*, par un ganglion placé à gauche du cardia. Ce ganglion *juxta-cardiaque gauche* m'a paru faire le plus souvent défaut.

*b*) Le deuxième amas principal du groupe de la petite courbure est placé sur le trajet des grosses branches *droites* ou *descendantes* de l'artère coronaire stomachique. Le nombre de ces ganglions est si variable qu'il est impossible de le fixer même approximativement. Ils sont ordinairement groupés près du point où la coronaire aborde l'estomac. Il est très rare d'en rencontrer au niveau de la partie de la petite courbure qui répond au pylore et au vestibule pylorique (3). Tous ces ganglions sont placés entre les deux feuillets du petit épiploon, au milieu du feutrage serré que forment à ce niveau les branches des vaisseaux coronaires et du pneumogastrique gauche. Ils sont toujours

(1) *Ligament profond de l'estomac, ligament gastro-pancréatique, ligament de Huschke.*

(2) FREDET. *Article Péritoine, in Anat.* de Poirier et Charpy.

(3) On peut parfois rencontrer un ganglion sus-pylorique (voy. BONAMY, BROCA et BEAU, *Atlas d'anat. descript.*, troisième partie, planche 24, fig. 1); mais ce ganglion n'appartient ordinairement pas à la chaîne cononaire stomachique, et ses efférents se portent à droite pour se réunir aux vaisseaux du pédicule lymphatique gastro-épiploïque droit.

*en contact immédiat avec la petite courbure*, fait important, car la sclérose qui accompagne souvent l'envahissement néoplasique de

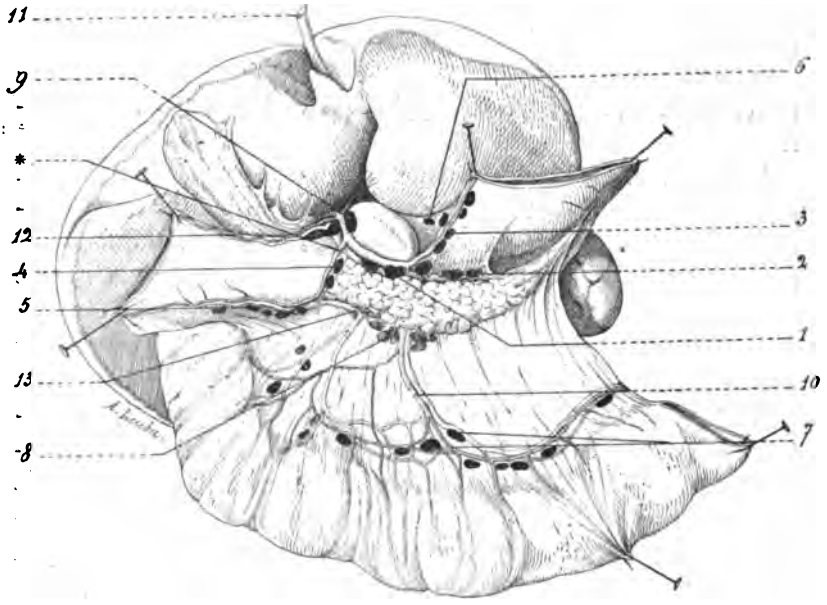


FIG. 6. — Vue générale des ganglions parastomacaux (nouveau-né).

L'estomac a été sectionné au niveau de sa partie moyenne et ses deux segments ont été rejetés l'un à droite, l'autre à gauche, pour montrer l'origine du tronc cœliaque. Le foie est relevé, le côlon transverse fortement attiré en bas et en avant.

1. Groupe ganglionnaire du tronc cœliaque. — 2. Chaîne splénique. — 3. Groupe de la faux de la coronaire. — 4. Groupe rétro-pylorique. — 5. Groupe sous-pylorique. — 6. Ganglions petite courbure. — 7. Ganglions mésocoliques. — 8. Ganglions de la racine du mésocôlon, vus par transparence à travers le méso. — 9. Ganglion du hile du foie.— 10. Artère colique moyenne.— 11. Veine ombilicale — 12. Vaisseaux pyloriques. — 13. Veine gastro-épiploïque droite allant se jeter dans la veine colique moyenne. — * Point où doit être liée l'artère gastro-pancréatique lorsqu'on veut extirper les ganglions rétro-pyloriques.

cette région tend à les englober et à les incorporer en quelque sorte à l'organe dégénéré (v. Chap. III).

II. — **Chaîne hépatique.** — L'artère hépatique est accompagnée par une chaîne ganglionnaire, ordinairement discontinue, qui se prolonge jusqu'au hile du foie.

Cette chaîne serait sans intérêt pour nous si elle n'émettait une chaîne secondaire, la *chaîne gastro-épiploïque droite*, qui reçoit tous les collecteurs de la grande courbure et quelques petits troncs issus de la partie supérieure du pylore.

Cette chaîne gastro-épiploïque comprend deux groupes ganglionnaires distincts, le groupe sous-pylorique et le groupe rétro-pylorique.

A. Le GROUPE SOUS-PYLORIQUE compte en moyenne de trois à six ganglions. Ceux-ci sont placés dans l'épaisseur du ligament gastro-colique, au-dessous de la zone pylorique de l'estomac. Il est rare de trouver des ganglions au niveau de la partie moyenne de la grande courbure, et tout à fait exceptionnel d'en rencontrer dans le voisinage de la grande tubérosité (1). La situation de ces ganglions par rapport aux vaisseaux gastro-épiploïques est assez variable. Ils leur sont ordinairement sous-jacents ; dans certains cas cependant, ils peuvent se placer entre les vaisseaux et l'estomac. Mais il est exceptionnel de les voir s'accoler directement à ce viscère, comme cela arrive pour les ganglions de la petite courbure. Aussi, dans les cas de cancer, ne sont-ils fusionnés avec la tumeur pylorique que lorsqu'il existe un envahissement prononcé du ligament gastro-colique.

J'insiste sur ces différents points de la topographie de ce groupe ganglionnaire, car chacun d'eux comporte des applications chirurgicales, sur lesquelles j'aurai à revenir plus loin (v. chap. V).

On peut rattacher au groupe sous-pylorique des *ganglions aberrants*, placés dans l'épaisseur du ligament gastro-colique, le long des branches descendantes de l'arcade gastro-épiploïque. Ces ganglions, aussi variables dans leur nombre que dans leur disposition, peuvent être distants de plus de 5 à 6 centimètres de la grande courbure. On conçoit qu'ils puissent passer inaperçus et être laissés en place, au cours d'une gastrectomie, lorsque leur augmentation de volume ne les rend pas évidents.

Les ganglions sous-pyloriques reçoivent tous les collecteurs de

(1) J'ai examiné ces ganglions sur 16 sujets avec mon ami Lecène. Dans 10 cas ils étaient tous placés au-dessous du pylore; dans 4 cas il existait des ganglions au niveau de la partie moyenne de la grande courbure ; deux fois, enfin, tout le groupe sous-pylorique paraissait faire défaut. Nous n'avons jamais vu de ganglions dans le voisinage de la grosse tubérosité.

la grande courbure et quelques lymphatiques ascendants, venus du grand épiploon. Ils émettent à leur tour plusieurs troncs qui montent derrière le pylore et vont se jeter soit dans les ganglions rétro-pyloriques, soit dans les ganglions de la chaîne hépatique principale.

On peut cependant voir un des vaisseaux efférents du groupe sous-pylorique aller aboutir dans un des ganglions qui entourent les vais-

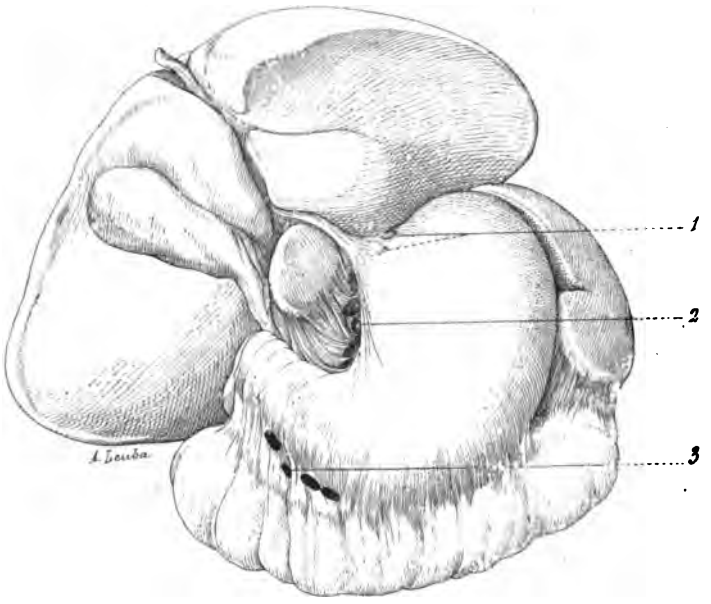


**Fig. 7.** — Ganglions de la petite courbure et ganglions sous-pyloriques (nouveau-né). 1. Ganglions précardiaques. — 2. Groupe de la petite courbure. — 3. Groupe sous-pylorique.

seaux mésentériques supérieurs au moment où ceux-ci croisent la troisième portion du duodénum. Ce collecteur suit alors la veine gastro-épiploïque gauche qui, on le sait, va fréquemment se jeter dans la portion sous-pancréatique de la veine mésentérique supérieure soit directement, soit par un tronc commun avec la veine colique moyenne. Je n'ai constaté ce mode de terminaison de l'un des efférents du groupe sous-pylorique que sur un seul sujet et je ne saurais, par conséquent, apprécier la fréquence de cette disposition.

Au point de vue chirurgical, elle a l'inconvénient de permettre l'infection précoce d'un groupe ganglionnaire, peu accessible et souvent inexploré au cours des gastrectomies.

B. Le GROUPE RÉTRO-PYLORIQUE comprend ordinairement deux à trois ganglions qui font suite aux précédents et se continuent sans ligne de démarcation aucune avec les ganglions de la chaîne hépatique principale. Ces ganglions, placés autour du tronc de la gastro-duodénale, sont en rapport en avant avec la face postérieure du pylore, en arrière avec le pancréas. Lorsqu'ils sont dégénérés, ils peuvent adhérer fortement à cet organe dont il devient difficile de les séparer. Ce groupe ganglionnaire fait assez fréquemment défaut.

Les ganglions rétro-pyloriques reçoivent les troncs efférents du groupe sous-pylorique, quelques lymphatiques, émanés de la face postérieure et du bord supérieur du pylore, et, enfin, des troncs venus de la première partie du duodénum.

III. — **Chaîne splénique.** — La chaîne splénique comprend un nombre très variable de ganglions qui accompagnent l'artère splénique jusqu'au hile de la rate. Ce sont les plus externes de ces ganglions, placés au-dessus de la queue du pancréas, dans l'épaisseur de l'épiploon pancréatico-splénique, qui reçoivent les collecteurs émanés de la grosse tubérosité. Je n'ai jamais vu de ganglions dans l'épiploon gastro-splénique. Mais il faut être prévenu de la présence fréquente, à ce niveau, de rates accessoires qui pourraient facilement donner le change.

La disposition de ces différents groupes ganglionnaires peut se résumer par le tableau suivant :

| | |
|---|---|
| I. — *Chaîne coronaire stomachique*..... | A. — *Groupe de la faux de la coronaire.*<br>B. — *Groupe de la petite courbure*..... *a*) amas gauche et gangl. pré et rétro-cardiaques.<br>*b*) amas droit. |
| II. — *Chaîne hépatique = Ch. gastro-épipl. droite* .. | A. — *Groupe sous-pylorique* et ganglions aberrants du ligament gastro-colique.<br>B. — *Groupe rétro-pylorique.* |
| III. — *Chaîne splénique*..... | *Groupe pancréatico-splénique.* |

**Variétés.** — La description que je viens de donner des différents

groupes ganglionnaires péristomacaux est forcément très schématique. J'ai cherché à dégager un type moyen au milieu des multiples variétés que présentent ici, comme partout, les ganglions lymphatiques. Ces variétés portent sur le nombre, le volume et la situation des ganglions.

Les *variétés de nombre* sont si fréquentes qu'il est presque impossible de fixer, même approximativement, le chiffre des ganglions d'un groupe donné. Cependant, ces variétés obéissent ordinairement à une règle assez fixe.

Lorsqu'il y a réduction du nombre des ganglions, celle-ci tient, dans la majorité des cas, à l'absence des ganglions extrêmes des différentes chaînes ganglionnaires. Par contre, l'augmentation de nombre tient habituellement à l'existence de ganglions surajoutés, prolongeant la chaîne au delà de ses limites habituelles. C'est ainsi que la chaîne coronaire stomachique peut arriver jusqu'au niveau du pylore, et que la chaîne gastro-épiploïque droite peut, exceptionnellement, se prolonger sur toute l'étendue de la grande courbure.

Le *volume* des ganglions péristomacaux est extrêmement variable, du moins chez l'adulte. L'hypertrophie de ces ganglions peut se rencontrer en dehors de toute altération néoplasique de l'estomac et des organes voisins. Il est vraisemblable qu'elle est alors liée à l'existence d'une inflammation chronique de la muqueuse gastrique.

Les *variétés de situation* sont peu fréquentes. Nous avons vu que les principaux groupes ganglionnaires étaient placés au niveau des courbures, dans l'épaisseur des mésos stomacaux. Dans quelques cas assez rares, il existe des ganglions situés dans l'épaisseur même des parois de l'estomac, à une distance variable des courbures. M. Letulle (1) vient d'attirer tout récemment l'attention sur cette disposition, dont j'ai personnellement rencontré 3 exemples. Ces ganglions pariétaux occupent ordinairement la couche sous-séreuse ou la partie superficielle de la tunique musculaire.

Relations des lymphatiques de l'estomac avec les lymphatiques des organes voisins. — L'appareil lymphatique de l'estomac est loin d'être indépendant. Il contracte des relations importantes

(1) Letulle. Communic. *Société anat.*, séance du 29 décembre 1899.

avec les lymphatiques des organes voisins. Ces relations sont de deux ordres : les unes sont constituées par les anastomoses que présentent les différents réseaux gastriques avec les réseaux homologues des deux portions adjacentes du tube digestif : œsophage et duodenum ; — les autres sont le fait de l'existence de groupes ganglionnaires communs aux lymphatiques gastriques et aux lymphatiques des organes voisins : foie, pancréas, rate, etc.

I. — Les deux réseaux principaux de l'estomac, le réseau sous-muqueux et le réseau, sous-séreux communiquent largement avec les deux réseaux homologues de la portion abdominale de l'œsophage. Comme le montrent les belles planches de Sappey, il y a même une véritable continuité des réseaux gastriques et œsophagiens. Cette disposition anatomique concorde en tout point avec les données de l'anatomie pathologique, qui signale la propagation facile des néoplasmes du cardia à la portion inférieure de l'œsophage et inversement.

En est-il de même au niveau du duodénum ? Il faut ici poser séparément la question pour le réseau sous-séreux et le réseau sous-muqueux.

La planche de Sappey montre une continuité absolue entre les réseaux sous-séreux de l'estomac et du duodénum. Pour Most, au contraire, il n'existerait aucune communication entre ces deux réseaux ; au niveau du pylore un tronc à direction plus ou moins annulaire formerait une limite très nette au réseau gastrique sous-péritonéal.

Mes recherches m'ont amené à des conclusions identiques à celles de Most, en ce qui concerne l'absence de communication entre le réseau gastrique et le réseau duodénal, mais je n'ai jamais pu injecter le canal annulaire auquel il fait allusion. Dans un cas, j'ai vu un collecteur pylorique franchir la limite gastro-duodénale et cheminer, sur une étendue de quelques millimètres, sur la portion initiale du duodénum pour gagner un ganglion du groupe sous-pylorique, très reporté sur la droite.

Par contre, on ne saurait élever le moindre doute sur l'existence de communications entre les réseaux sous-muqueux de l'estomac et du duodénum. J'ai pu plusieurs fois constater ces communications, et Most a même réussi à remplir les collecteurs de la portion ini-

tiale du duodénum et leurs ganglions, en poussant une injection dans la muqueuse pylorique. Il faut cependant reconnaître que ces anastomoses entre les lymphatiques de la muqueuse gastrique et ceux de la muqueuse duodénale ne présentent pas un grand développement. Elles n'en jouent pas moins un rôle très important dans les cas rares où le duodénum est envahi par le cancer du pylore.

II. — Nous avons vu, en étudiant les ganglions péri-stomacaux, que certains de ces ganglions, comme ceux de la chaîne coronaire ou du groupe sous-pylorique, appartenaient exclusivement au système lymphatique de l'estomac. D'autres ganglions, au contraire, reçoivent en même temps que les lymphatiques gastriques les lymphatiques des organes voisins. C'est ainsi que les ganglions du hile de la rate dépendent et des lymphatiques de cet organe et, accessoirement, des lymphatiques émanés de la grosse tubérosité. De même les ganglions, placés au niveau de la partie initiale de l'artère hépatique, appartiennent en même temps au foie, à l'estomac et même au duodénum. L'existence de ces ganglions, communs aux lymphatiques de l'estomac et des organes voisins, a un certain intérêt pratique. On conçoit, en effet, que l'envahissement de ces ganglions par l'intermédiaire de leurs afférents gastriques puisse provoquer par thrombose rétrograde une infection de leurs autres afférents. Nous verrons plus loin que c'est là un des mécanismes par lesquels sont infectés les ganglions du hile du foie au cours du carcinome gastrique, infection qui peut à son tour provoquer par un mécanisme identique un épithélioma secondaire de l'ombilic (voir ch. IV).

# CHAPITRE II

## ROLE DE L'INFECTION LYMPHATIQUE DANS L'EXTENSION LOCALE DU CANCER DE L'ESTOMAC. — INFECTION LYMPHATIQUE INTRA-PARIÉTALE.

§ 1. — Particularités de l'extension locale du cancer de l'estomac.— A. Envahissement progressif des tuniques. — B. Progression vers la petite courbure. — C. Intégrité du duodénum.

§ 2. — A. État du système lymphatique intra-pariétal dans le cancer au début. — B. Rôle de l'infection des vaisseaux lymphatiques dans l'explication des particularités de l'extension locale du cancer de l'estomac.

Avant d'étudier le rôle que joue l'envahissement du système lymphatique intra-pariétal dans l'extension locale du cancer de l'estomac, il est indispensable d'indiquer ces particularités que présente cette extension.

### § 1.

### Étude de l'extension locale du cancer de l'estomac.

Comme tout épithélioma, le cancer de l'estomac s'étend de deux manières : 1° par transformation néoplasique graduelle des éléments homologues de ceux qui ont été le point de départ de la tumeur ; 2° par infiltration des parties voisines.

I. — *L'extension par transformation néoplasique graduelle* de la muqueuse stomacale adjacente au néoplasme ne nous arrêtera point. Les règles qui la régissent sont d'ailleurs aussi obscures que celles qui président à l'éclosion du néoplasme. Je me bornerai simplement à faire remarquer que cette transformation cancéreuse de la muqueuse voisine ne prend pas toujours une part aussi grande qu'on pourrait le croire à l'extension du néoplasme. Elle est souvent

limitée à certaines parties de la zone d'accroissement et le cède certainement en importance à la propagation par infiltration.

II. — Cette *propagation par infiltration* obéit dans l'estomac à des règles assez fixes dont l'importance pratique est considérable. Tout d'abord, les néoplasmes de l'estomac envahissent progressivement les différentes tuniques. De plus (*et ceci s'applique surtout aux cancers du pylore*), en dépit de l'uniformité de structure que présente l'estomac, les néoplasmes ne progressent point d'une façon régulièrement excentrique ; ils se portent de préférence vers une région déterminée de l'organe, la petite courbure, et semblent au contraire rencontrer au niveau de la jonction du pylore et du duodénum une barrière qui leur oppose une notable résistance.

Mode d'envahissement des différentes tuniques, progression vers la petite courbure, intégrité habituelle du duodénum : tels sont les trois points que je vais successivement étudier.

A. — **Mode d'envahissement des tuniques stomacales.** — J'envisagerai l'envahissement des différentes tuniques en allant de la muqueuse au péritoine.

1) *Tunique muqueuse.* — L'étendue de la muqueuse envahie est ordinairement en raison directe de l'âge du néoplasme. Mais il existe, à cet égard, de grandes variétés entre les différents épithéliomas. Alors que certains d'entre eux restent assez longtemps limités, d'autres au contraire tendent à s'étaler avec rapidité. Sur les 13 cas que j'ai examinés, ce sont ceux qui présentaient la dégénérescence muqueuse qui m'ont paru montrer le plus de tendance à cet étalement.

L'envahissement progressif de la muqueuse peut se faire, comme nous l'avons vu, par transformation progressive de la muqueuse adjacente, ou par l'infiltration de celle-ci. Dans le premier cas, on trouve très souvent, au niveau de la zone d'extension, toute une série de modifications qui conduisent les lésions de la gastrite à l'épithélioma, en passant par les lésions intermédiaires du polyadénome (1).

Lorsqu'il y a propagation par infiltration, les éléments néoplasiques

(1) Voyez MÉNÉTRIER. *Traité de pathologie générale de* BOUCHARD, p. 815 et fig. 43.

se répandent entre ces culs-de-sac glandulaires normaux qui disparaissent graduellement. Ces éléments s'amassent surtout à la partie profonde de la muqueuse, immédiatement au-dessus de la muscularis mucosæ, qui oppose une première barrière à l'extension du néoplasme en profondeur. — Les amas lymphoïdes de la muqueuse gastrique et plus particulièrement les points folliculaires, présentent presque toujours une remarquable intégrité, même quand ils sont complètement perdus dans le tissu néoplasique.

Il est très important, au point de vue opératoire, de pouvoir préciser, autant que faire se peut, les limites de la muqueuse dégénérée. Or, au niveau de la périphérie du néoplasme, les modifications qui traduisent l'envahissement de la muqueuse ne sont pas toujours évidentes. Bien que ces modifications varient suivant la forme de cancer à laquelle on a affaire, on peut dire, d'une façon générale, que la muqueuse malade est légèrement surélevée et que sa consistance est augmentée. Sa coloration tranche presque toujours sur celle de la muqueuse gastrique saine, mais tantôt elle est plus pâle, tantôt au contraire plus colorée que celle-ci.

2) *Couche sous-muqueuse.* — L'envahissement de la sous-muqueuse est extrêmement précoce. Il est précédé par la destruction de la muscularis mucosæ, dont il est souvent facile de suivre les altérations progressives. Intacte à la périphérie du néoplasme, elle commence à présenter, lorsqu'on se rapproche du centre, une série de perforations dans lesquelles s'engagent des traînées épithéliales. Ces perforations deviennent de plus en plus nombreuses et segmentent cette couche musculaire en une série de petits faisceaux qui finissent même par disparaître complètement vers le centre du néoplasme.

Parvenus dans la sous-muqueuse, les éléments néoplasiques trouvent là toutes les conditions anatomiques pouvant favoriser au maximum leur progression. *Aussi, cette couche est-elle presque toujours envahie sur une étendue plus considérable que la muqueuse.* Il n'est même pas rare, comme l'a remarqué depuis longtemps Hauser (1), de voir les traînées épithéliales de la sous-muqueuse perforer

(1) HAUSER. *Das Cylinderepithel-carcinom des Magens und des Dickdarms.* Iena, 1890, Verl., v. G. Fischer.

de dehors en dedans la muscularis mucosæ et envahit la muqueuse par un trajet en quelque sorte rétrograde.

Cet envahissement de la sous-muqueuse se traduit ordinairement par une augmentation de consistance de la surface interne de l'estomac, par l'adhérence de la muqueuse au plan sous-jacent et, à la coupe, par un aspect blanc et comme squirrheux de la zone envahie. *Mais il est des cas où toute modification macroscopique peut faire défaut.* Sur certaines pièces (1), j'ai trouvé à la périphérie de la tumeur des traînées épithéliales dans la sous-muqueuse, alors que l'aspect de cette dernière paraissait absolument normal.

3) *Tunique musculaire.* — Cette tunique oppose à l'infiltration épithéliale une notable résistance et dans les cas au début elle peut présenter une complète intégrité. Son envahissement et sa destruction progressive ne sont d'ailleurs que la répétition de ce qui se passe en petit pour la muscularis mucosæ. Infiltration discrète d'abord, plus marquée ensuite; morcellement des faisceaux et finalement destruction à peu près complète : telles sont les étapes du processus.

4) *Tunique péritonéale.* — L'envahissement de la séreuse ou plus exactement de la sous-séreuse suit de près la pénétration des éléments épithéliaux dans la tunique musculaire. Au début, cet envahissement ne peut être reconnu qu'à l'examen histologique; mais il se traduit assez vite par des modifications macroscopiques évidentes. Ces modifications ont un certain intérêt chirurgical, car elles facilitent le diagnostic de cancer au cours d'une laparotomie exploratrice, diagnostic souvent beaucoup plus difficile qu'on ne pourrait le croire au premier abord.

Les lésions néoplasiques de la séreuse se présentent d'ailleurs sous les aspects les plus variés. Dans les formes squirrheuses, on aperçoit sous le péritoine des taches blanchâtres, bien limitées, de consistance ferme et dont la surface est lisse et légèrement déprimée. De ces taches peuvent partir des tractus d'aspect analogue, creusant plus ou moins la surface de l'organe. Malgré leur aspect cicatriciel, ces lésions sont toujours dues à une infiltration épithéliale. Dans les épithéliomas à dégénérescence muqueuse, les amas

(1) Voyez notamment les pièces III et X.

sous-péritonéaux ont un aspect colloïde tout à fait caractéristique; mais il est alors fréquent de voir l'envahissement cancéreux s'étendre à une grande partie de la séreuse abdominale. Dans un cas d'épithélioma microcystique, j'ai vu les métastases sous-séreuses se présenter sous forme de petites vésicules à contenu muqueux dont le volume variait entre celui d'un grain de groseille et celui d'un

FIG. 8. — Lymphangite cancéreuse de la face antérieure de l'estomac.

grain de raisin. — Enfin les traînées épithéliales peuvent prendre l'aspect typique de la lymphangite cancéreuse. Pour éviter des redites, je décrirai cette lésion lorsque j'aurai à déterminer la part qui revient à l'envahissement des lymphatiques dans l'extension sur place du cancer de l'estomac.

B. — **Progression des cancers du pylore vers la petite courbure.** — La progression des cancers du pylore vers la petite courbure présente une fréquence des plus remarquables. Sur les 11 pièces de

cancers du pylore au début que j'ai eues entre les mains, j'ai rencontré neuf fois l'envahissement de la petite courbure. J'ai eu maintes fois l'occasion de faire une constatation analogue au cours des gastro-entérostomies auxquelles j'ai assisté comme aide. Bien que Carle et Fantino soient les seuls qui, à ma connaissance, aient insisté sur ce point particulier de l'anatomie pathologique du cancer de l'estomac, je le trouve noté dans nombre d'observations. J'aurais voulu essayer de fixer la fréquence de cet envahissement de la petite courbure, en me basant sur une statistique étendue. La plupart des observations de gastrectomies, sont malheureusement inutilisables à ce point de vue, car si elles abondent en détails oiseux, tels que les dimensions précises du segment de l'estomac enlevé, elles contiennent rarement des indications précises sur le mode d'extension du néoplasme.

Extérieurement, l'envahissement de la petite courbure se reconnaît aux caractères suivants : La consistance de la région est considérablement augmentée. La petite courbure est occupée sur une étendue de longueur variable, par une plaque blanche, nacrée, sur laquelle apparaissent souvent des saillies dures, arrondies, qui semblent émerger de l'épaisseur du viscère. De cette plaque, descendent des traînées d'aspect scléreux qui dépriment les deux faces de l'estomac. On voit souvent, à ce niveau, des cordons arrondis et bosselés qui ne sont autres que des lymphatiques injectés par le néoplasme. D'autres tractus montent dans l'épaisseur du petit épiploon, dont l'insertion stomacale est transformée en une masse scléro-lipomateuse. La dissection, toujours difficile, de la région envahie, permet de retrouver, non sans peine, les branches des vaisseaux coronaires comprimées et atrophiées et, parfois, des ganglions lymphatiques, souvent difficiles à distinguer des lobules graisseux infiltrés par le cancer. Tous ces organes sont solidement fixés à la paroi stomacale par la sclérose péri-néoplasique.

L'ouverture de l'estomac vient compléter et expliquer les données de l'examen extérieur. Dans certains cas, on voit l'ulcération primitivement pylorique s'étendre vers le bord supérieur de la cavité gastrique. Dans d'autres cas, c'est la zone d'infiltration péri-ulcéreuse qui pousse un prolongement le long de ce bord.

Vient-on maintenant à sectionner la paroi stomacale au niveau de

la petite courbure, le simple examen de la coupe ne laisse aucun doute sur l'intensité des lésions à ce niveau.

L'examen histologique complète et confirme les données de l'étude macroscopique. Du jour où mon attention a été attirée par la fréquence de cet envahissement de la petite courbure, j'ai systématiquement examiné celle-ci, au point de vue histologique, lorsqu'elle était macroscopiquement altérée. Or, dans tous les cas, j'ai constaté des lésions très avancées. Non seulement les différentes tuniques sont fortement altérées, mais la racine du petit épiploon est toujours envahie. Les vaisseaux sont entourés par un véritable manchon de cellules néoplasiques et si les parois artérielles étaient toujours respectées dans les cas que j'ai examinés, en revanche j'ai vu deux fois les veines présenter de graves altérations ; c'est ainsi que, sur la pièce VI, j'ai rencontré tous les intermédiaires entre le début de la pénétration des cellules cancéreuses dans la paroi veineuse et la thrombose néoplasique complète. Sans intérêt dans des observations nécropsiques, ces graves altérations veineuses sont intéressantes à noter dans des cas encore justiciables de la gastrectomie (1).

J'ai par contre toujours pu constater une remarquable intégrité des rameaux du pneumogastrique. Je ne puis que signaler ici les graves et précoces altérations des lymphatiques ; je reviendrai sur elles dans un instant.

C. — **Intégrité du duodénum.** — Les anciens anatomo-pathologistes ont depuis longtemps signalé l'obstacle que la valvule pylorique semble opposer à la marche du cancer du pylore, vers le duodénum. D'après Rokitansky (2), cet obstacle ne serait presque jamais forcé. Sans être aussi absolu, Brinton (3) conclut cependant de l'examen de 210 cas de carcinome pylorique, que le duodénum n'est guère envahi qu'une fois sur 15. La pratique des gastrectomies a attiré de nouveau l'attention sur ce point. La majorité des chirurgiens admet l'intégrité habituelle du duodénum. Kocher (4) l'aurait toujours

(1) Sur ces altérations veineuses, voir HAUSER (*loc. cit.*) et GOLDMANN. Anatomische Untersuchungen über die Verbreitungswege bösartige Geschwülste. *Beiträge zur klinischen Chirurgie*, 1897, Bd 18, p. 595.

(2) ROKITANSKY. *Lehrb. der path. Anat.*, 3e édit., 1861.

(3) BRINTON. *Les maladies de l'estomac*. Trad. de RIANT, 1870.

(4) KOCHER. *Correspond. Blatt. f. schiw. Aerzte*, 1893.

constatée. Mikulicz (1), exprime un avis à peu près identique. « Il est, dit-il, tout particulièrement intéressant de constater que le carcinome gastrique se propage dans presque tous les cas vers le cardia et s'arrête au contraire, du côté duodénal, au niveau du pylore ». Il suffirait, d'après ce chirurgien, de réséquer 5 à 10 millimètres de duodénum pour avoir toute sécurité.

J'ai examiné à ce point de vue huit pièces de gastrectomie. L'une

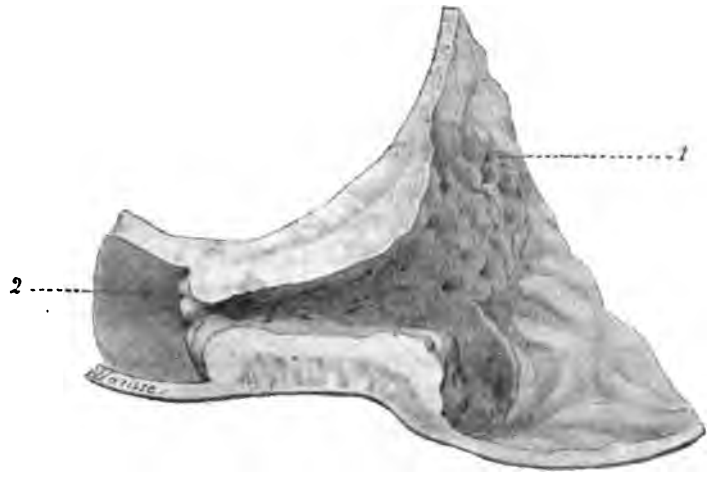


FIG. 9. — Cancer du pylore. (Gastrectomie. — M. Hartmann.)

L'estomac est ouvert par sa face antérieur. La tumeur pousse un prolongement (1) vers la petite courbure. Elle s'arrête brusquement au niveau du duodénum (2).

de ces pièces (P. XIII), présentait à l'examen macroscopique un envahissement manifeste du duodénum dont l'examen histologique a d'ailleurs confirmé l'existence. Sur les sept autres pièces le duodénum paraissait intact. Dans 3 cas (P. VI, VIII et XII), j'ai pratiqué un examen histologique de contrôle. Sur la pièce VI, le duodénum a été examiné en deux points de sa circonférence. Au niveau de l'un de ces points, il était absolument indemne de toute lésion, quoi que le carcinome gastrique ait pris contact avec la valvule pylorique ; dans

(1) MIKULICZ. Beiträge zur Teknik der Operation des Magencarcinoms. *Arch. f. klin. Chir.*, Bd 57, 1898, p. 254, et communication au *XVII*e *Congrès de chirurgie allemande.*

l'autre point, au contraire, bien que la masse principale de l'épithélioma fût encore à quelques millimètres du pylore, il existait des traînées néoplasiques dans la sous-muqueuse duodénale (v. fig. 14) ; la plus éloignée de ces traînées était à environ 1 centimètre du pylore. Dans les deux autres cas (pièces VIII et XII), le corps de la tumeur s'arrêtait net au niveau du pylore ; dans ces deux cas, il existait aussi des traînées intra-duodénales ; mais elles cessaient à un millimètre environ du pylore ; au delà, le duodénum était absolument sain.

Je reviendrai plus loin sur la signification de ces traînées (v. p. 50). Je tiens seulement à faire remarquer ici le désaccord entre les résultats de l'étude macroscopique et de l'examen histologique. Je pense que cet examen, pratiqué systématiquement, diminuerait le pourcentage de l'intégrité du duodénum. Carle et Fantino (1) ont d'ailleurs fait la même constatation. Sur 15 cas, ils ont trouvé 3 fois des traînées épithéliales s'étendant au-dessous des glandes de Brunner et distantes de 1 à 3 centimètres de la ligne de jonction pylorodudénale (1).

Cependant, alors même que les examens histologiques montreraient une plus grande fréquence de l'envahissement du duodénum, l'intégrité de celui-ci n'en restera pas moins la règle. D'ailleurs, dans deux de mes cas personnels (pièces VIII et XII), les traînées sont si rapprochées du pylore qu'on peut *pratiquement* regarder le duodénum comme sain.

En somme, la progression du cancer vers la petite courbure et son arrêt au niveau du pylore, caractérisent, au point de vue anatomopathologique, le carcinome du pylore, tout comme l'envahissement du paramètre et l'intégrité de la muqueuse du corps caractérisent l'évolution locale de l'épithélioma de la portion vaginale du corps utérin.

(1) Carle et Fantino. Beitrag zur Path. u. Therapie des Magens. *Arch. f. klin. Chirurg.*, Bd 56, 1898, p. 240.

Obs. 71 (p. 272). — « Infiltration cancéreuse se prolongeant sur une étendue de 1 centimètre au-dessous des glandes de Brunner. »

Obs. 72 (p. 273). « Vers le bout duodénal, les boyaux épithéliaux s'étendent sur une longueur de près de deux centimètres dans l'épaisseur de la couche musculaire et au-dessous des glandes de Brunner. »

Obs. 73 (p. 275). — « Du côté du duodénum, l'infiltration cancéreuse se poursuit au-dessous des glandes de Brunner. »

§ 2.

Nous connaissons les règles générales qui président à l'extension locale du cancer de l'estomac et plus particulièrement du cancer du pylore. — *Le système lymphatique intra-pariétal de l'estomac est-il envahi d'une façon précoce par le cancer ? — Cet envahissement peut-il rendre compte des particularités que présente la propagation sur place du carcinome gastrique ?* Telles sont les deux questions qu'il faut maintenant nous poser.

A. — **État du système lymphatique intra-pariétal dans le cancer au début.** — Il va de soi que, dans les cas arrivés à leur période ultime tels que ceux que nous rencontrons aux autopsies, l'infection de l'appareil lymphatique de l'estomac est absolument complète. Mais en est-il de même dans les cancers, moins avancés, encore justiciables de la gastrectomie ? Nous touchons ici à un point de pathologie générale encore discuté et cette question que nous nous posons pour le carcinome gastrique, on peut la soulever pour tout épithélioma, quel que soit son point de départ.

Malgré le désir que j'ai de rester strictement limité au cas particulier du cancer de l'estomac, il me faut rappeler brièvement les deux solutions tour à tour proposées. Je renvoie, pour des détails plus complets, au mémoire déjà cité que Regaud et Barjon ont publié sur la question.

Pour tous ceux qui, comme Ranvier en France, Rindfleisch et Recklinghausen, en Allemagne, admettent la libre communication des alvéoles cancéreux avec le système lymphatique, il y a infection précoce, ou pour mieux dire infection d'emblée de ce système. Hauser, que je cite parce qu'il a plus particulièrement en vue les cancers de l'estomac, s'exprime en ces termes : « Les boyaux épithéliaux végètent à l'intérieur des vaisseaux lymphatiques et arrivent à les remplir complètement ; dans toute la zone envahie par le néoplasme, la plus grande partie du réseau lymphatique est ainsi occupée par des masses épithéliales proliférées... La néoformation épithéliale présente donc, dans les cas simples, une véritable injection des espaces lymphatiques... »

Mais cette doctrine de l'envahissement d'emblée des voies lymphatiques n'est pas sans avoir rencontré des contradicteurs. Depuis longtemps Schröder van der Kolk (1), avait affirmé la rareté des lymphatiques dans les tumeurs malignes.

Langhans et les Hoggan (2), sont arrivés à des résultats analogues. Tout récemment Regaud et Barjon ont repris la question et ont recherché les lymphatiques dans un grand nombre de néoplasmes malins par l'injection interstitielle du liquide picro-osmio-argentique. Ils sont arrivés aux conclusions suivantes : «... Lorsqu'un organe devient le siège d'une néoplasie maligne, les vaisseaux lymphatiques préexistants disparaissent par oblitération graduelle au fur et à mesure que le néoplasme se développe. — La disparition des lymphatiques devant l'envahissement néoplasique est étroitement liée à l'édification réactionnelle du tissu conjonctif. — En règle générale, il n'y a pas de communication entre les alvéoles cancéreuses et les vaisseaux lymphatiques ; la pénétration des cellules cancéreuses dans les radicules lymphatiques est accidentelle... »

Les recherches de Regaud et Barjon, très consciencieusement exécutées, ne me paraissent laisser aucun doute sur l'absence de communications directes entre les lymphatiques et les alvéoles cancéreux. *On ne saurait donc parler d'infection d'emblée du système lymphatique et admettre à priori son envahissement.*

Mais si cet envahissement est secondaire et consécutif à une effraction, il peut cependant être très précoce. Il existe certainement, à ce point de vue, de grandes différences entre les organes et on ne saurait, par exemple, comparer une glande mammaire sénile, presque entièrement dépourvue de lymphatiques, à un estomac d'adulte dont les vaisseaux absorbants sont considérablemement développés. J'ai donc cherché à établir directement l'état des réseaux gastriques et de leurs troncs collecteurs dans le cancer de l'estomac encore extirpable.

*Pour examiner l'état des réseaux*, j'ai utilisé la méthode picro-osmio-argentique en suivant la technique indiquée par Regaud et Barjon. Je l'ai employée dans deux cas qui réalisaient toutes les con-

(1) Schrœder, van der Kolk. *Nederl. Lancet*, 1853-54, p. 129.

(2) Drs G et J. E. Hoggan. Étude sur le rôle des lymphatiques de la peau dans l'infection cancéreuse. *Archives de physiologie*, 1880.

ditions de fraîcheur et d'intégrité pouvant favoriser la réussite. Or, dans les deux cas j'ai obtenu un résultat négatif. En dépit du petit nombre de mes recherches, la concordance de mes résultats avec ceux obtenus par MM. Regaud et Barjon dans d'autres néoplasmes, me porte à conclure à l'absence de réseaux lymphatiques *intacts* dans l'épaisseur du carcinome gastrique.

Je me trouve alors en présence de deux hypothèses. Les lymphatiques ont-ils disparu par régression pure et simple? Sont-ils au contraire devenus méconnaissables du fait des altérations de leur endothélium, altérations provoquées par leur envahissement? Je ne crois pas que les résultats négatifs des imprégnations argentiques puissent autoriser à adopter l'une plutôt que l'autre de ces opinions. Aussi ne pouvant être fixé sur les modifications subies par les réseaux d'origine, ai-je du moins essayé de préciser les lésions des troncs collecteurs.

Les *troncs lymphatiques* envahis peuvent être assez facilement reconnus sur les coupes sans qu'il soit nécessaire d'avoir recours à l'imprégnation de leur endothélium. Je ne parle pas des cas où le simple examen à l'œil nu permet d'apercevoir ces troncs, sous forme de cordons blanchâtres, bosselés, serpentant sous le péritoine. Bien que j'aie pu observer ces lésions sur des pièces de gastrectomie où le néoplasme était encore relativement limité (pièces I et IV), je préfère m'en tenir aux cas moins avancés encore, où rien ne traduit macroscopiquement l'envahissement des troncs lymphatiques. Il faut alors rechercher ces derniers là où ils sont surtout abondants, c'est-à-dire dans la couche sous-séreuse au voisinage des courbures. J'ai pu aussi rencontrer de gros capillaires aisément reconnaissables dans la couche sous-muqueuse. Ces vaisseaux sont, souvent, sinon rigoureusement satellites, du moins très voisins des artérioles ou des veinules. On pourrait les confondre avec ces dernières; mais avec quelque habitude on les distinguera par leur paroi plus mince, mal différenciée du tissu conjonctif ambiant, par la pauvreté de cette paroi en fibres élastiques et, dans quelques cas, par leur contenu leucocytaire.

Or, la recherche de ces troncs au niveau de la zone d'extension du

néoplasme m'a montré qu'ils étaient presque toujours en voie d'envahissement. Le plus souvent ils contiennent des cellules néoplasiques, et j'ai même pu, dans quelques cas, assister au stade initial de leur envahissement et voir les éléments cancéreux voisiner avec les leucocytes. (V. fig. 10 et 14.)

Je suis donc ainsi amené à admettre une infection relativement précoce du système lymphatique intra-pariétal de l'estomac. Aussi, bien

**Fig. 10.** — Tronc lymphatique de la sous-séreuse gastrique, contenant des cellules épithéliales.

1. Cellules cancéreuses. — 2. Leucocytes.

qu'il soit incontestable que la progression des épithéliomas gastriques se fasse surtout dans les espaces conjonctifs, il est impossible de ne pas faire jouer un rôle important à l'envahissement concomitant des voies lymphatiques. Nous allons maintenant essayer de faire la part de ces deux facteurs, et nous verrons que seul l'envahissement des voies lymphatiques peut nous donner la clef de certaines des

particularités que nous a montrées tout à l'heure l'étude de l'extension sur place du carcinome gastrique.

B. — **Rôle de l'infection lymphatique dans l'extension locale du cancer de l'estomac.** — I. Rôle dans l'envahissement progressif des tuniques. — Il est difficile de préciser le rôle qui revient à l'infection des voies lymphatiques dans l'envahissement de la muqueuse, de la sous-muqueuse et de la musculaire. Je tiens cependant à répéter que j'ai vu plusieurs fois dans la sous-muqueuse, à une distance de 4 à 5 millimètres de la masse principale du néoplasme, des troncs lymphatiques remplis d'éléments épithéliaux.

Par contre, il est facile de reconnaître l'origine lymphatique de certaines altérations de la couche sous-péritonéale. L'infection cancéreuse des lymphatiques sous-séreux dessine en effet leur réseau avec une remarquable netteté. Cet envahissement du réseau sous-séreux est ordinairement décrit sous le nom de *lymphangite cancéreuse*, terme impropre, car il semble impliquer une réaction du vaisseau envahi. Que cette réaction existe parfois, la chose est possible et, en dehors d'une infection secondaire banale, toujours admissible, il se peut que la cellule cancéreuse amène une réaction de la paroi vasculaire, tout comme elle provoque une réaction du tissu conjonctif. Mais il s'agit là d'un phénomène contingent et il y a plutôt injection cancéreuse du réseau que lymphangite. Au demeurant, il s'agit là de lésions depuis longtemps connues et tout à fait classiques (1). Elles sont d'ailleurs loin d'être rares, si l'on s'en tient aux cas nécropsiques. La figure 8 en représente un bel exemple et encore convient-il d'ajouter que la malade, porteuse de cette lésion, n'était pas encore si affaiblie que, quelques jours avant sa mort, elle n'eut été jugée capable de supporter une laparotomie exploratrice. Aux autopsies, il est fréquent, pour ne pas dire habituel, de voir cet envahissement des lymphatiques sous-séreux s'étendre à la presque totalité de la cavité abdominale. Dans un cas ancien de gastro-entérostomie j'ai pu, en quelque sorte, saisir sur le fait la propagation directe de la lymphangite stomacale au réseau sous-séreux de l'anse jéjunale fixée à l'estomac.

(1) Voyez Troisier. *Des lymphangites pulmonaires.* Thèse de Paris. 1874. — Debove. Note sur les lymphangites cancéreuses. *Progrès médical*, 1874.

Cependant, il serait inexact de croire que ces altérations du réseau sous-séreux ne sont que des trouvailles d'autopsie. J ai pu les rencontrer, bien que beaucoup plus discrètes, sur des pièces de gastrectomie (pièces I et V).

II. Rôle dans la progression vers la petite courbure. — Le seul fait de la tendance du cancer à évoluer vers la petite courbure impli-

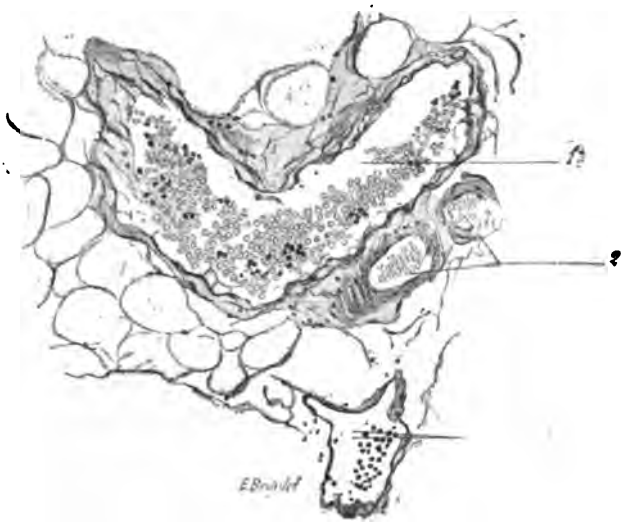

Fig. 11. — Groupe vasculaire d'un lobule adipeux du petit épiploon. Les troncs lymphatiques (3) sont normaux. — 1. Veine. — 2. Artère.

que presque l'intervention de l'envahissement du système lymphatique dans la genèse de cette évolution. Rien dans la disposition des espaces celluleux de l'estomac ne peut expliquer une progression aussi fréquente, vers un point si déterminé. Par contre, la tendance d'un épithélioma à fuser vers le hile lymphatique de l'organe envahi est une loi générale. Reprenant un rapprochement que j'ai déjà eu l'occasion d'indiquer, je rappellerai que l'épithélioma de la portion vaginale du col utérin ne tend pas à se diriger vers le corps de l'utérus, mais « s'étend en large, du côté du tissu cellulaire, *dans le sens des lymphatiques* » (P. Delbet).

Au surplus, l'examen des petites courbures envahies ne laisse

aucun doute sur les graves lésions que présente à ce niveau l'appareil lymphatique. Je ne parle pas, pour l'instant, des lésions ganglionnaires ordinairement beaucoup plus accentuées au niveau de la petite courbure qu'au niveau de la grande ; j'aurai l'occasion d'y revenir dans le chapitre suivant. Je m'en tiens à l'état des lymphatiques qui émergent à ce niveau de l'épaisseur de l'organe. Or, dans tous les cas que j'ai examinés, lorsque la petite courbure était infiltrée par le néoplasme, il y avait envahissement des troncs lymphatiques. Cet envahissement, souvent constatable à l'œil nu, m'a toujours paru plus évident encore à l'examen histologique qui montrait les troncs lymphatiques, satellites des vaisseaux coronaires, absolument bourrés de cellules cancéreuses.

J'ai même pu suivre, sur de petits lobules adipeux, le processus d'envahissement du petit épiploon par la voie lymphatique (pièce IX). Ces lobules sont normalement parcourus par de petits groupes vas-

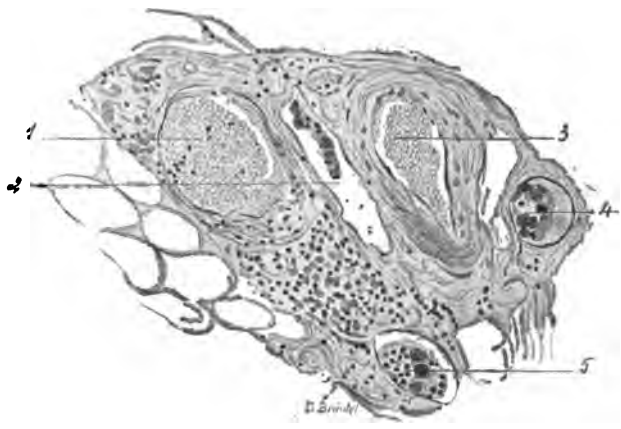


FIG. 12. — Groupe vasculaire d'un lobule adipeux du petit épiploon.

1. Veine. — 3. Artère. — 2, 4, 5. Vaisseaux lymphatiques contenant des cellules cancéreuses.

culaires ordinairement formés par une artériole, une veinule et un ou deux troncs lymphatiques (v. fig. 11). Or, dans les lobules en voie de transformation néoplasique, certains de ces groupes vasculaires sont absolument normaux. D'autres, au contraire, montrent des troncs

lymphatiques contenant quelques cellules néoplasiques, mêlées à leur contenu leucocytaire normal; mais la graisse péri-vasculaire est encore indemne (v. fig. 12). D'autres groupes, enfin, sont beaucoup




BOSTON MEDICAL
MAR 7 1911
LIBRARY.

FIG. 13. — Cancer du pylore. — Zone duodéno-pylorique. (Pièce XII.)

1. Épithélioma s'arrêtant brusquement au niveau de la partie initiale du duodénum. — 2. Villosités. — 3. Amas embryonnaires. — 4. Glandes de Brunner. — 5. Musculaire.

plus altérés; on retrouve bien l'artériole et sa veine satellite ; mais les troncs lymphatiques ont disparu et un amas de cellules cancéreuses indique seulement la place qu'ils occupaient. Certes, ce mode d'envahissement n'est point absolument constant, et j'ai pu voir la propagation à l'épiploon gastro-hépatique se faire par irruption directe d'un bourgeon cancéreux, ayant dissocié les parois stomacales; il n'en est pas moins vrai que l'infection lymphatique joue un rôle important dans l'envahissement si fréquent de la racine du petit épiploon.

III. L'INFECTION LYMPHATIQUE ET L'INTÉGRITÉ DU DUODÉNUM. — Par contre, ce n'est point dans la disparition des lymphatiques qu'il faut

chercher l'explication de l'intégrité habituelle du duodénum. Nous allons voir en effet que cette intégrité paraît surtout tenir aux modifications que présente la sous-muqueuse au niveau de l'orifice

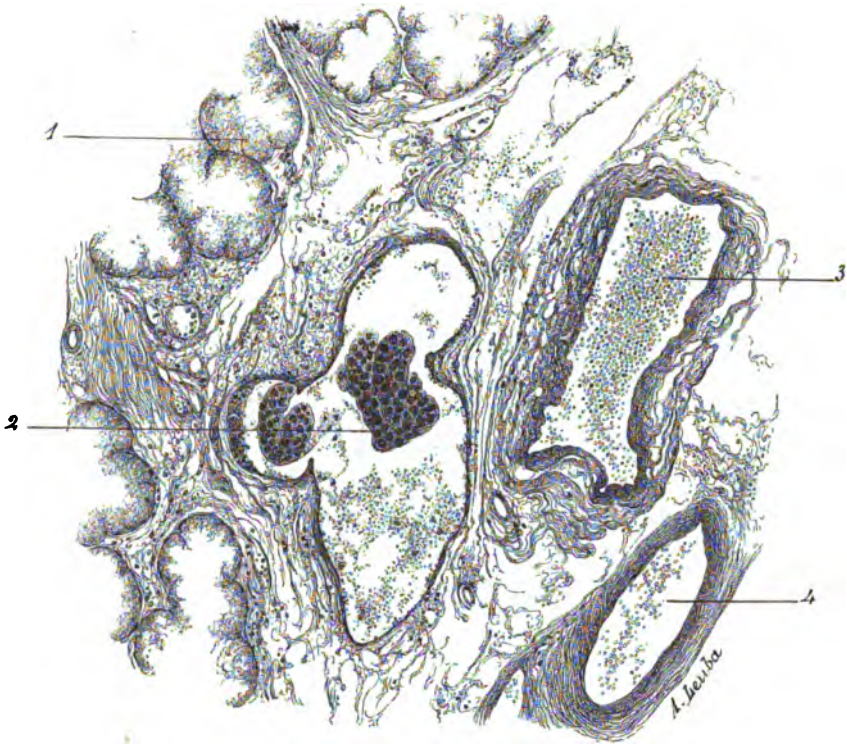


FIG. 14. — Vaisseau lymphatique de la sous-muqueuse duodénale, contenant des cellules cancéreuses. (Pièce VI.)

1. Glandes de Brunner.— 2. Cellules néoplasiques.— 3. Veine.— 4. Artère.

pylorique. On sait que cette sous-muqueuse constitue la voie principale que suit le carcinome gastrique dans son extension en surface ; la progression des boyaux épithéliaux est facilitée, ici comme toujours, par la laxité du tissu conjonctif. Or il n'y a pas continuité ou du moins communication facile entre la sous-muqueuse gastrique

et la sous-muqueuse duodénale. Il est facile de s'en convaincre par l'expérience suivante : Lorsqu'on pousse une injection de gélatine dans la sous-muqueuse gastrique, on obtient une plaque de dimensions variables, s'étendant excentriquement d'une façon assez régulière autour de la piqûre.

Lorsqu'on pratique l'injection près de la zone pyloro-duodénale,

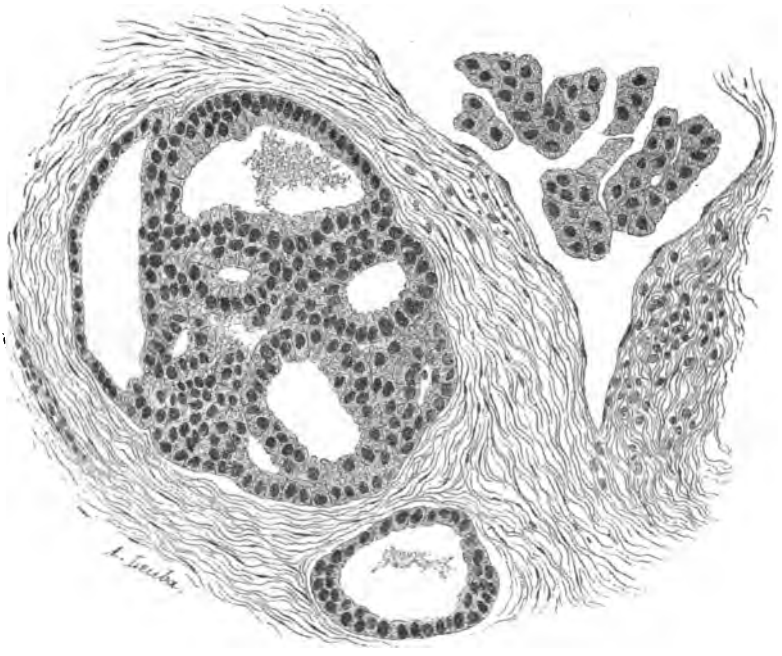

FIG. 15. — Traînées néoplasiques dans la musculaire duodénale, macroscopiquement saine. (Pièce VI.)

la masse semble rencontrer, au niveau du pylore, sinon un obstacle invincible, du moins une très notable résistance. L'examen histologique montre que la masse injectée s'arrête exactement à la limite de l'estomac et du duodénum. Cette absence de continuité entre l'espace décollable sous-muqueux de l'estomac et l'espace homologue du duodénum tient surtout à la condensation du tissu cellulaire en ce

point. Il tient aussi à la saillie en sens inverse que forment l'anneau musculaire du pylore et les glandes de Brunner.

Il y a donc au niveau du pylore une accumulation d'obstacles qui arrêtent, je dirai presque mécaniquement, les boyaux épithéliaux dans leur progression sous-muqueuse. La figure 13 montre bien cet arrêt brusque du néoplasme à la jonction du pylore et du duodénum. Il serait évidemment puéril de considérer cet obstacle comme opposant aux épithéliomas de l'estomac une barrière absolue ; mais il n'en joue pas moins le rôle principal dans la protection du duodénum contre l'envahissement néoplasique.

Par contre, les vaisseaux lymphatiques fournissent aux cellules néoplasiques, ainsi arrêtées, une voie toute frayée pour tourner cet obstacle et envahir le duodénum. C'est ainsi que dans 3 cas (pièces VI, VIII et XII), où l'infiltration néoplasique paraissait s'arrêter brusquement au niveau du pylore, j'ai pu trouver dans la sous-muqueuse et dans la musculaire du duodénum des traînées épithéliales. Or, il était facile de se convaincre, surtout sur la pièce VI, que ces traînées n'étaient autres que des lymphatiques infectés. (V. fig. 14 et 15.)

Cet envahissement des lymphatiques duodénaux se comprend d'ailleurs aisément. Nous avons vu, en effet, que les recherches de Most ont démontré l'existence de communications entre les lymphatiques de la sous-muqueuse gastrique et les lymphatiques duodénaux. Je ferai d'ailleurs remarquer qu'alors même que les muqueuses pylorique et duodénale possèderaient des réseaux lymphatiques absolument distincts, l'infection du duodénum par voie lymphatique n'en pourrait pas moins se produire. Il ne faut pas oublier, en effet, que les lymphatiques de la portion initiale du duodénum vont aboutir aux mêmes ganglions (groupe rétro-pylorique de la chaîne gastro-épiploïque droite) que certains lymphatiques du pylore. En cas d'infection de ces ganglions par les afférents pyloriques, l'infection rétrograde des afférents duodénaux est toujours une éventualité possible.

J'ignore quelle est la fréquence réciproque de ces deux processus ; mais dans l'un et l'autre cas on assiste, au niveau de l'orifice pylorique, à une véritable *dissociation* entre la progression de l'épithélioma dans les espaces conjonctifs et sa propagation par les voies lymphatiques.

*On peut résumer ce chapitre de la façon suivante :*

*L'envahissement des lymphatiques joue un rôle considérable dans l'extension sur place du cancer de l'estomac. Il prend une part importante à l'envahissement progressif des différentes tuniques. Il explique la progression habituelle de l'épithélioma vers la petite courbure qui est le hile lymphatique principal de l'organe. Dans les cas rares, où le duodénum est envahi par le cancer, l'envahissement peut se faire par la voie des lymphatiques.*

---

# CHAPITRE III

## INFECTION GANGLIONNAIRE IMMÉDIATE. — DES ADÉNOPATHIES PARASTOMACALES

**Marche générale de l'infection des ganglions. — Importance du premier relai ganglionnaire. — Adénopathies immédiates et adénopathies à distance. — Historique des adénopathies immédiates. — Recherches personnelles. — Statistique. — Variété dans l'intensité des lésions suivant les groupes ganglionnaires et suivant la forme histologique du cancer. — Etat des lymphatiques afférents.**

Comme tout épithélioma, le cancer de l'estomac tend à envahir les ganglions lymphatiques. Cet envahissement ganglionnaire se fait par étapes successives. Des cellules néoplasiques détachées de la tumeur souche pénètrent dans les voies lymphatiques. Elles y cheminent soit isolément, soit en se groupant avec des cellules identiques pour former des embolies plus ou moins volumineuses. Elles arrivent ainsi jusqu'au ganglion dont est tributaire le tronc lymphatique dont elles ont emprunté le parcours. Mais il est bien démontré aujourd'hui qu'elles ne traversent point d'emblée ce ganglion. Elles sont arrêtées dans le sinus sous-capsulaire où elles paraissent se fixer. L'importance de cet obstacle opposé aux cellules néoplasiques par le premier relai ganglionnaire est depuis longtemps établie et les constatations histologiques récentes n'ont fait que confirmer les vieilles données de la clinique. Est-il besoin de rappeler ici le long arrêt que subissent les embolies, parties du sein cancéreux, au niveau des ganglions axillaires et l'envahissement toujours si tardif des ganglions sus-claviculaires ? Cet arrêt des cellules épithéliales n'est malheureusement pas indéfini. Les éléments cancéreux prolifèrent dans le ganglion dont ils altèrent progressivement la structure, et cet organe protecteur devient fatalement, au bout d'un temps plus ou moins long, un nouveau foyer d'infection d'où vont repartir les cellules néoplasiques, un instant arrêtées dans leur dissémination.

L'importance de cet arrêt dans le premier relai ganglionnaire n'en reste pas moins considérable. Tant que ce relai n'est pas franchi, l'intervention chirurgicale curative est encore possible, au moins dans le cas particulier du cancer de l'estomac. Cet obstacle forcé, la dissémination des éléments cancéreux dans le système lymphatique rend impossible toute opération radicale. Cette notion du premier relai ganglionnaire nous servira donc à établir une diversion rationnelle dans notre étude des adénopathies consécutives au cancer de l'estomac.

*Sous le nom d'adénopathies immédiates, nous décrivons la dégénérescence des ganglions qui sont l'aboutissant direct des lymphatiques gastriques.*

*Nous réserverons le nom d'adénopathies à distance à l'infection des groupes ganglionnaires dont l'envahisssement est consécutif à la dégénérescence plus ou moins complète du premier relai ganglionnaire, formé par les ganglions parastomacaux.*

### HISTORIQUE

La propagation du cancer aux ganglions lymphatiques parastomacaux est une constatation banale au cours des autopsies de cancer de l'estomac. Dans la plupart des relations anciennes, cet envahissement ganglionnaire n'est d'ailleurs noté qu'à titre accessoire et souvent passé sous silence en raison même de sa banalité (1).

Mais du jour où la gastrectomie est entrée dans la pratique chirurgicale, il est devenu impossible de s'en rapporter uniquement à ces données nécropsiques et on s'est demandé si, dans le cancer encore extirpable, les ganglions étaient toujours infectés.

A vrai dire, on se contenta d'abord de constatations approximatives. Au cours des interventions, on admettait volontiers que tout ganglion angmenté de volume ou de consistance était envahi par le cancer et que tout ganglion d'apparence normale était sain. D'une façon générale, l'infection ganglionnaire était pourtant regardée comme la règle.

(1) C'est pour cela que GUSSENBAUER et V. WINIWARTER, compulsant les registres. d'autopsie, arrivent à cette conclusion paradoxale que les ganglions éloignés sont plus souvent atteints que les ganglions parastomacaux. Voyez : GUSSENBAUER, V. WINIWARTER. Die partielle Magenresection. *Arch. f. klin. Chir. Von Langenbeck*, 1876, Bd 17, p. 372.

Entre temps cependant, V. Eiselsberg(1), Kocher(2), Schlatter (3) publiaient des cas où l'examen histologique avait montré l'intégrité des ganglions enlevés avec la tumeur. En 1898, M. Soupault (4) communiquait à la Société anatomique un fait analogue. Ces cas auxquels il faut joindre ceux de Carle et Fantino (5), sur lesquels je vais revenir dans un instant, attirèrent l'attention et la question des parastomacales fut soulevée à la Société de chirurgie à l'occasion d'une communication de M. Tuffier (séance du 9 mars 1898) (6). M. Hartmann rappela quelques-uns des examens que nous venons de signaler et émit l'avis que les ganglions parastomacaux sont « quelquefois » des ganglions simplement inflammatoires. MM. Quénu et Poirier conclurent au contraire à l'envahissement précoce. A vrai dire les documents, c'est-à-dire, en l'espèce, des examens histologiques en nombre suffisant, paraissaient faire défaut à tous et la discussion n'aboutit à aucune conclusion précise.

Depuis, ce point particulier ne semble guère avoir attiré l'attention des auteurs et j'ai cherché en vain à constituer une statistique étendue en compulsant les dernières séries de gastrectomies, publiées par différents chirurgiens. Seul le travail déjà cité de Carle et Fantino m'a fourni quelques détails intéressants. Ces auteurs donnent 13 fois une description étendue de la portion d'estomac réséquée. Sur ces 13 cas, 2 fois l'état des ganglions est passé sous silence ; 2 fois les ganglions faisaient défaut sur la pièce opératoire ; 1 fois, les auteurs notent l'augmentation de volume des ganglions, mais ne donnent pas d'examen hi stologique. Celui-ci n'a donc été pratiqué que 8 fois ; or dans 4 cas, il a montré une intégrité complète des ganglions examinés. L'absence de lésions épithéliales existerait donc dans la proportion de 50 p. 100 des cas.

(1) V. Eiselsberg. *Arch. f. klin. Chir.* Bd 54, p. 574.
(2) Kocher. *Loc. cit.* Obs. N° 6. (Examen de Langhans).
(3) Schlatter. *Beiträge zur Klinischen Chir.*, Bd XIX, H. 3, p. 757.
(4) Soupault. *Bullet. Soc. Anat.*, 1897, p. 966.
(5) Carle et Fantino. *Loc. cit.*, p. 226.
(6) *Bulletins de la Société de Chirurgie*, 1898, p. 245 et suiv.

### Recherches personnelles.

J'ai essayé de fixer, par mes constatations personnelles, le degré de fréquence de l'envahissement des ganglions. A cet effet, j'ai examiné l'état des ganglions dans 8 autopsies, dans 1 cas de gastro-entérostomie et dans 13 cas de gastrectomie. Tous les cancers observés à l'au-

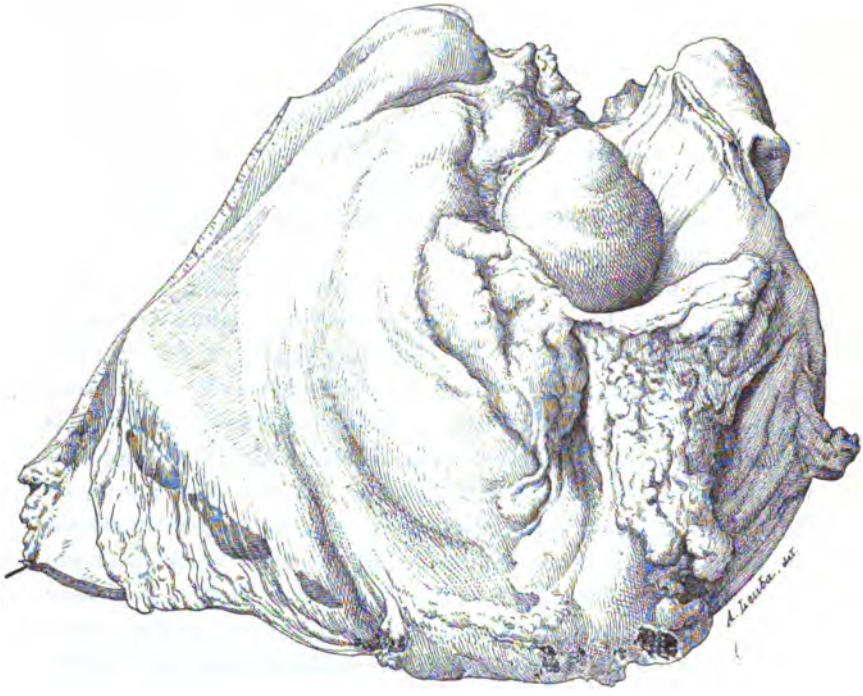

Fig. 16.— Cancer du vestibule pylorique ayant envahi la petite courbure (pièce V). Gastrectomie. (M. Poirier.)

topsie présentaient des ganglions envahis et l'envahissement n'était jamais limité aux ganglions parastomacaux. Dans le cas unique de gastro-entérostomie, le ganglion, enlevé au cours de l'opération, montrait une dégénérescence épithéliale avancée. Enfin, sur les 13 cas de gastrectomie, 2 fois seulement les ganglions examinés étaient indemnes.

Je laisse de côté les cas nécropsiques, sans intérêt au point de vue pratique et le cas unique de gastro-entérostomie. Restent les pièces de gastrectomie dans lesquelles les ganglions sont envahis dans la

proportion de 84,6 pour 100 des cas, proportion énorme qui diffère considérablement des résultats optimistes de Carle et Fantino. Je dois même ajouter qu'à mon sens le pourcentage réel est peut-être plus défavorable encore. Nous verrons dans un instant pourquoi.

Mais de l'examen de ces treize cas de gastrectomie, je crois qu'il est possible de tirer mieux que ces simples données statistiques. L'étude attentive des ganglions infectés m'a en effet permis de faire plusieurs remarques importantes qui, abstraction faite de leur intérêt intrinsèque, peuvent expliquer dans une certaine mesure le désaccord qui existe entre mes conclusions et celles des autres auteurs. J'envisagerai successivement les lésions des ganglions et celle de leurs vaisseaux afférents.

**Lésions des ganglions.** — J'ai observé tous les degrés de l'altération épithéliomateuse des ganglions parastomacaux.

Dans les cas d'envahissement au début, la recherche des éléments néoplasiques peut être relativement pénible. Il m'a fallu parfois multiplier les coupes pour me convaincre de l'infection d'un ganglion qu'un premier examen insuffisant m'avait fait déclarer indemne. Sur les coupes de ces ganglions, examinés dès les premiers stades de leur envahissement, j'ai pu vérifier les descriptions anciennes de Billroth (1), de Bozzolo (2), de Rindfleisch (3) et celles plus récentes de Orth (4), de Heidenhain (5), de Zehnder (6) et de Petrick (7). Comme ces auteurs, j'ai pu constater que c'était toujours dans le sinus sous-capsulaire qu'apparaissaient les premiers éléments néoplasiques. Bien que je ne veuille point aborder ici l'étude générale du processus d'envahissement des ganglions lymphatiques, j'insiste sur cette localisation initiale des éléments cancéreux ; la connaissance de ce fait facilite et abrège considérablement les recherches. L'identité des éléments cancéreux, disséminés en petit nombre dans le sinus, ne m'a

(1) Billroth. *Virchow's Archiv*, t. XXI.

(2) Bozzolo. *Centralbl. f. die medic. Wissenschaft.*, 1876.

(3) Rindfleisch. *Trait. d'hist. path.* Trad. franç., 1888.

(4) Orth. *Lehrb. der spez. path. Anat.*, 1887.

(5) Heidenhain. Ueber die Ursachen der localen Krebsrecidive nach Amputatio Mammœ. *Langenbeck's Archiv*, Bd 39.

(6) Zehnder. Ueber Krebsentwickelung in Lymphdrüsen. *Virchow's Archiv*, Bd 119, p. 261.

(7) Petrick. Ueber die Verbreitung des Carcinoms in den Lymphdrüsen. *Deutsche Zeitschr. f. Chir.*, Bd 32, 1891, p. 530.

jamais paru difficile à établir. Dans les cas douteux, la comparaison des éléments suspects avec les cellules de la tumeur stomacale m'a toujours été d'un grand secours.

Dans certains cas qui sont à l'opposite des précédents, l'envahissement néoplasique est si avancé qu'il a altéré la structure des ganglions au point de les rendre méconnaissables. On en arrive alors à ce résultat paradoxal d'être gêné pour affirmer l'existence de lésions ganglionnaires dans les cas où ces lésions présentent leur maximum d'intensité. Il est vrai qu'il est exceptionnel qu'une recherche attentive ne permette point de découvrir une formation folliculaire typique, respectée par le néoplasme et venant lever les doutes que les graves modifications subies par le ganglion auraient pu soulever.

Ces cas extrêmes d'envahissement à peine ébauché ou de destruction presque complète sont en somme assez rares et la plupart des ganglions que j'ai examinés présentaient des lésions de moyenne intensité. Dans ce cas, les cellules néoplasiques ne restent pas limitées au sinus sous-capsulaire, mais traversent la substance corticale pour venir envahir le système caverneux de la substance médullaire. Sur la plupart de mes coupes, j'ai pu vérifier les observations de Gussenbauer (1) et celles plus récentes de Besançon et Labbé (2), qui ont vu les cordons folliculaires et les follicules résister très longtemps à l'envahissement néoplasique, en raison de leur situation en dehors du réseau lymphatique.

Il faut maintenant nous demander si *l'intensité des lésions varie suivant le groupe ganglionnaire considéré.*

Je laisserai de côté les ganglions rétro-pyloriques. Je ne les ai vus envahis que dans deux cas. Dans tous les autres, ces ganglions paraissaient faire défaut. Le plus souvent, cette absence est réelle ; nous avons vu, en effet, que ce groupe pouvait *anatomiquement* manquer. Mais il est vraisemblable que, parfois, il s'agit d'une absence apparente ; ces ganglions, appliqués contre le pancréas dont ils ont la consistance et la couleur, doivent souvent passer inaperçus au cours d'une gastrectomie, lorsque leur augmentation de volume n'attire pas l'attention du chirurgien.

(1) Gussenbauer. Cité par Goldmann. *Loc. cit.*, p. 637.

(2) Besançon et Labbé. Sur la réaction des ganglions lymphatiques au voisinage des cancers. Communic. *Soc. Anat.*, 14 avril 1899.

*Si l'on compare la fréquence réciproque des lésions des ganglions de la petite courbure et des ganglions sous-pyloriques, on constate que les premiers sont beaucoup plus souvent envahis que les seconds.*

Cela ressort nettement des chiffres suivants :

Sur 13 cas, j'ai examiné 7 fois les ganglions de la petite courbure ; 6 fois ils étaient envahis ; dans un cas seulement ils étaient indemnes, ce qui donne pour l'envahissement une proportion de 87,7 pour 100 des cas.

Dans 12 cas, j'ai examiné les ganglions sous-pyloriques ; dans 8 cas ils étaient dégénérés ; dans 4, ils étaient respectés par le cancer. La proportion de l'envahissement n'est donc plus que de 66,6 pour 100.

Dans 5 cas, l'examen a porté simultanément sur les deux groupes ganglionnaires. Dans ces 5 cas, les ganglions de la petite courbure étaient toujours pris ; les ganglions sous-pyloriques étaient dégénérés dans 3 cas seulement.

Cette tendance du cancer à envahir de préférence les ganglions de la petite courbure, s'explique parfois par le siège initial de la tumeur à ce niveau. Mais si on laisse de côté ces cas d'ailleurs très rares (1), pour ne s'occuper que des cancers du pylore, la prédominance des lésions de ce groupe ganglionnaire n'en persiste pas moins. Elle n'a d'ailleurs rien qui puisse nous étonner. Elle est en rapport avec les données de l'anatomie qui nous a montré que les collecteurs, tributaires de ces ganglions, représentaient la voie lymphatique principale de l'estomac. Elle concorde également avec les résultats fournis par l'étude de l'extension locale du cancer du pylore ; celle-ci nous a appris en effet que ce cancer tardait à évoluer vers la petite courbure et nous a montré la fréquence des lésions des troncs lymphatiques à ce niveau (2).

Dans chaque groupe ganglionnaire, certains ganglions sont plus

(1) Ma statistique personnelle n'en comprend qu'un cas (pièce IV). Sur cette pièce, il n'existait point de ganglions au niveau des courbures.

(2) Si la prédominance des lésions des ganglions de la petite courbure est la règle habituelle, cette règle comporte des exceptions. J'ai disséqué une pièce de cancer du pylore sur laquelle on voyait une adénopathie énorme de toute la chaîne gastro-épiploïque droite et de tous les ganglions sus-pancréatiques. La petite courbure était absolument saine et l'examen le plus attentif ne m'a pas permis de retrouver un seul ganglion à son niveau.

exposés que d'autres à l'infection néoplasique. C'est ainsi que dans la chaîne coronaire stomachique, les ganglions placés sur le trajet des branches descendantes ou droites de la coronaire sont presque toujours atteints ; ils sont en effet l'aboutissant direct des lymphatiques pyloriques. Les ganglions, appendus aux branches ascendantes ou gauches de cette artère, sont au contraire ordinairement respectés ; cette immunité, d'ailleurs relative, est due à ce fait qu'ils reçoivent leurs lymphatiques afférents de la zone sous-cardiaque. Les ganglions de la faux sont, aussi, souvent indemnes ; cela tient à ce qu'ils représentent, pour les lymphatiques pyloriques, un deuxième relai ganglionnaire et que les éléments néoplasiques transportés par ces lymphatiques subissent un arrêt temporaire au niveau du premier relai, représenté par l'amas ganglionnaire droit du groupe de la petite courbure.

J'insiste sur ces données, car elles permettent de fixer la marche à suivre dans la recherche de l'état des ganglions parastomacaux. Il ressort en effet, de ce que nous venons de voir, qu'il est impossible d'affirmer l'intégrité de l'appareil ganglionnaire de l'estomac, sans avoir exploré les différents groupes, l'intégrité de l'un n'impliquant en aucune façon l'intégrité de l'autre. *L'examen des ganglions de la petite courbure a une importance majeure à cause de la fréquence de leur envahissement.* Dans chaque groupe, il faudra s'efforcer de choisir, pour l'examen, les ganglions que leur situation topographique ou leurs modifications macroscopiques semblent désigner comme devant être plus particulièrement atteints (1).

Il est vrai qu'il n'est pas toujours possible sur une pièce de gastrectomie, de trouver des ganglions au niveau de la petite courbure. Cela peut tenir à deux causes. Lorsque la résection n'a porté que sur le segment pylorique de l'estomac, les ganglions peuvent faire défaut à ce niveau. Nous avons vu, en effet, qu'il existe rarement des ganglions dans la portion de la petite courbure, qui répond au pylore ; si le chirurgien n'a pas prolongé vers la gauche sa résection de la petite courbure, les ganglions malades ne sont pas enlevés. Mais l'absence de ganglions au niveau de la petite courbure peut n'être qu'apparente. Elle est due, dans ce cas, à l'englobement de ces ganglions par la sclérose péri-néo-

(1) Aussi l'examen d'un ganglion unique, prelevé rapidement au cours d'une gastro-entérostomie, ne signifie-t-il rien, lorsqu'il est négatif.

plasique, si fréquente à ce niveau. Il faut alors se livrer à une dissection pénible pour trouver ces ganglions et il vaut quelquefois mieux les chercher sur des coupes totales de la petite courbure, comme je l'ai fait dans plusieurs cas.

On peut se demander, à juste titre, si ces précautions ont été toujours prises et si les favorables pourcentages obtenus par certains

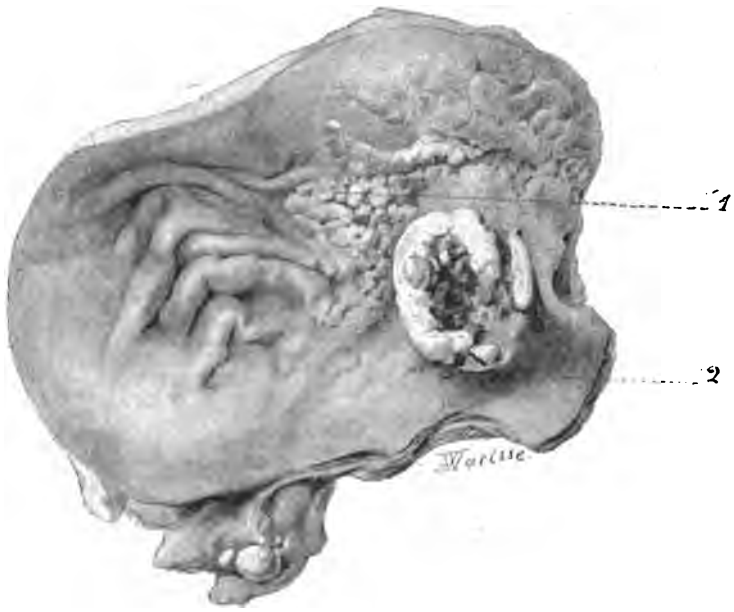


FIG. 17.— Cancer du vestibule pylorique (Pièce X). Gastrectomie (M. Hartmann).
1. Prolongement longeant la petite courbure. — 2. Pylore.

auteurs ne sont pas le fait d'examens incomplets. Je ne serais pas éloigné de le croire, car du jour où j'ai orienté mes recherches dans le sens que je viens d'indiquer, les cas où j'ai trouvé des ganglions indemnes sont devenus de moins en moins nombreux.

*Certaines variétés histologiques prédisposent-elles plus que d'autres à l'infection ganglionnaire ?* Mes examens ne sont pas encore assez nombreux pour que je puisse donner une réponse ferme à cette question. Tous les cancers de l'estomac tendent à envahir plus ou moins rapidement l'appareil lymphatique. Les épithéliomas, à évolution purement cavitaire, comme les épithéliomas pédiculés de la ves-

sie ou les épithéliomas villeux du gros intestin, n'existent pour ainsi dire pas au niveau de l'estomac ; or, seule cette variété pourrait respecter, pendant un temps plus ou moins long, les ganglions lymphatiques. Entre les diverses variétés de cancer de l'estomac, il n'y a donc qu'une différence de degré dans l'intensité de l'infection lymphatique. Il résulte de mes examens que ce sont les formes squirrheuses qui présentent à ce point de vue la moins grande malignité. C'est là d'ailleurs une notion classique.

**État des lymphatiques afférents.** — Il y a un grand intérêt pratique à connaître l'état des troncs lymphatiques afférents des ganglions infectés (1). Les difficultés techniques rendent ce point difficile à préciser. Je n'ai pu utiliser dans cette recherche que ceux de mes ganglions qui avaient été inclus avec l'atmosphère cellulo-adipeuse périganglionnaire. Lorsque cette enveloppe graisseuse est bien conservée, la coupe intéresse toujours plusieurs des lymphatiques afférents qui sont sectionnés sous une incidence variable plus ou moins près du ganglion. On peut même voir souvent un ou plusieurs de ces troncs s'aboucher dans le sinus sous-capsulaire. *Dans près de la moitié des cas, j'ai trouvé des lésions de ces lymphatiques afférents.* J'ai d'ailleurs rencontré tous les intermédiaires entre les cas où le lymphatique ne contient que quelques rares cellules épithéliales, formant *embolies*, jusqu'à ceux où il y a *thrombose* complète de tout le vaisseau. D'une façon générale, l'état des lymphatiques afférents était en rapport avec le degré plus ou moins avancé de l'envahissement des ganglions dont ils étaient tributaires. Mais cette règle comporte des exceptions et j'ai vu des cas où malgré des lésions extrêmement marquées des troncs lymphatiques de la petite courbure, les ganglions présentaient des altérations légères (2).

(1) L'état des lymphatiques afférents des ganglions envahis a suscité un grand nombre de recherches. On les a trouvés tantôt sains, tantôt envahis. On trouvera dans les mémoires déjà cités de HEIDENHAIN, de PÉTRICK et de GOLDMANN l'indication des principaux travaux parus sur cette question.

(2) Virchow a, depuis longtemps, signalé la possibilité de ce contraste entre l'intensité des lésions des lymphatiques afférents et l'absence de foyers métastatiques. « Gerade in ausgezeichneten Fälle von Venen oder Lymphgefässkrebs finden sich gar keine oder sehr wenige und kleine metastatische Knoten... » (Cité par GOLDMANN, *Loc. cit.*)

# CHAPITRE IV

## DES ADÉNOPATHIES A DISTANCE

**Définition des adénopathies à distance. — Adénopathies profondes ou viscérales : adénopathies abdominales et adénopathies thoraciques. — Adénopathies externes. — Envahissement du canal thoracique au cours du cancer de l'estomac. — Cancer secondaire de l'ombilic.**

J'ai déjà indiqué, dans le chapitre précédent, ce qu'il fallait entendre exactement par adénopathies à distance. J'ai essayé de montrer l'importance théorique et pratique que présentait leur distinction d'avec les adénopathies immédiates, en insistant sur l'importance d'un premier relai ganglionnaire qui arrête, pour un temps, la dissémination des éléments épithéliaux.

Les adénopathies à distance sont forcément secondaires à l'infection des ganglions parastomacaux; leur apparition implique un pas de plus dans l'envahissement du système lymphatique et marque une étape plus avancée de l'infection. Contrairement aux adénopathies immédiates, leur intérêt est surtout d'ordre diagnostique et, au point de vue opératoire, elles n'importent qu'en tant que contre-indications. Leur intérêt chirurgical est donc beaucoup moindre que celui des adénopathies immédiates; aussi nous arrêteront-elles moins longtemps.

Les groupes ganglionnaires les plus divers peuvent être envahis au cours de l'évolution du carcinome gastrique. Et il importe de remarquer, à ce propos, que l'époque de l'envahissement ganglionnaire n'est plus ici, comme pour les adénopathies immédiates, subordonné à la situation topographique des ganglions. C'est ainsi que des embolies, utilisant la voie du canal thoracique, peuvent déterminer la dégénérescence relativement précoce de ganglions très éloignés, alors que des groupes plus rapprochés de la lésion initiale ne sont pas encore atteints. — Il ne s'agit cependant là que d'exceptions qui,

en dépit de leur fréquence, ne peuvent infirmer la règle ; les ganglions sont ordinairement infectés de proche en proche, et la précocité de leur envahissement est en raison directe de leur proximité des chaînes parastomacales. Aussi étudierons-nous successivement les adénopathies profondes (abdominales et thoraciques) et les adénopathies externes (sus-claviculaires, axillaires et inguinales).

I. — **Adénopathies profondes ou viscérales.** — A. Adénopathies abdominales. — Le premier groupe atteint est ordinairement celui des *ganglions sus-pancréatiques*. Nous savons, en effet, que ce groupe se continue directement avec les chaînes parastomacales qui en sont comme une émanation. Mais je tiens à rappeler que je n'ai jamais vu de troncs lymphatiques allant aboutir directement aux ganglions sus-pancréatiques. Tous s'arrêtent préalablement dans les ganglions des courbures. Le chirurgien a donc le droit d'escompter l'intégrité des ganglions sus-pancréatiques dans les cas de cancer au début.

Les *ganglions du hile du foie* sont, comme les ganglions des courbures, une émanation du groupe précédent (v. fig. 6). Il est fréquent de noter leur envahissement aux autopsies et c'est à leur présence qu'il faut ordinairement attribuer l'ictère qui apparaît au dernier stade de l'évolution du carcinome gastrique. Ces ganglions peuvent être envahis par *voie directe* ou *descendante* et traduisent alors l'envahissement du foie, lui-même infecté par la voie sanguine. Mais ils peuvent être aussi atteints par voie *rétrograde* ou *ascendante*, en dehors de toute lésion hépatique. Dans l'un et l'autre cas, leur envahissement implique des lésions étendues contre-indiquant des tentatives de curage ganglionnaire.

Nous verrons cependant plus loin (v. p. 84), que quelques chirurgiens ont essayé de les extirper, non sans dommage parfois pour le canal cholédoque.

L'envahissement des *ganglions du mésocôlon transverse* se rencontre assez fréquemment à l'autopsie. Je rappelle que ces ganglions forment deux groupes bien distincts (v. fig. 6) :

Un premier groupe est situé à la racine du mésocôlon, au niveau de l'origine des vaisseaux coliques moyens. Ce groupe, vu par transparence sur la figure 6, est une dépendance de l'amas ganglionnaire qui

entoure l'origine des vaisseaux mésentériques supérieurs. Il reçoit parfois des troncs lymphatiques accompagnant la veine gastro-épiploïque droite fréquemment tributaire de la v. colique moyenne. Dans ces cas, il peut être envahi d'une façon précoce. Le deuxième groupe est placé au niveau des arcades anastomotiques, que forment à peu de distance de l'intestin les vaisseaux coliques moyens. Ce groupe peut être atteint par deux voies différentes. Tantôt il est envahi par infection rétrograde, c'est-à-dire par ses lymphatiques efférents ; son envahissement suppose alors l'infection préalable du groupe précédent. Tantôt ce groupe est atteint par voie directe, c'est-à-dire par ses lymphatiques afférents ; mais il faut alors que le côlon ou la partie paracolique du mésocôlon transverse, origines de ces lymphatiques, aient été déjà envahis par le cancer, soit par formation d'adhérences entre le côlon et le néoplasme, soit par propagation par l'intermédiaire du ligament gastro-colique.

J'insiste sur ce double mécanisme pour montrer que, dans l'un et l'autre cas, l'envahissement de ce groupe ganglionnaire suppose des lésions étendues qui rendent inutile l'extirpation des ganglions atteints.

Certains chirurgiens auraient cependant tenté l'ablation de ces ganglions (1) ; leur tentative a été le plus souvent suivie de lésions des vaisseaux coliques et de gangrène du côlon.

Mais s'agit-il vraiment, dans ces cas, des ganglions intra-mésocoliques. La plupart des observations de gangrène du côlon, consécutives à l'ablation de masses ganglionnaires, m'ont paru (autant qu'on en peut juger par les trop vagues renseignements fournis) faire surtout allusion à des cas de ganglions aberrants du groupe sous-pylorique, adhérant secondairement au mésocôlon (2) (voyez p. 82).

Je ne ferai qu'indiquer l'envahissement des ganglions *mésentériques lombo-aortiques* et *iliaques*. Cet envahissement est plus rare qu'on

(1) Terrier et Hartmann. *Chirurgie de l'estomac*. Paris, Steinheil, éditeur, 1899 p. 225.

(2) Voyez à ce propos :

Mikulicz. *Arch. f. klin. Chir.*, 1896, Bd 51.

Manteuffel. In Wold Fick. *Arch. f. klin. Chir.*, 1897, Bd 54, H. 3, p. 528, 1897.

ne pourrait le croire au premier abord. Dans leur statistique qui porte sur 903 cas, Gussenbauer et V. Winiwarter n'ont trouvé notée que 41 fois la propagation aux ganglions mésentériques, et que 106 fois l'envahissement aux ganglions lombo-aortiques.

Tous ces ganglions peuvent englober les troncs veineux voisins (veine cave inférieure, veines mésentériques) et déterminer des phénomènes de compression tels qu'un œdème des membres inférieurs, une ascite..., etc.

La compression des veines spermatiques mérite une mention particulière ; elle amène un varicocèle présentant les caractères habituels des varicocèles symptomatiques des adénopathies intra-péritonéales (apparition récente, marche rapide, indolence complète, etc.). Ce symptôme, signalé par MM. Terrier et Hartmann (1), vient d'être noté par M. Mathieu (2), dans une observation récente.

B. — Adénopathies intra-thoraciques. — L'envahissement des ganglions intra-thoraciques serait rare, d'après Gussenbauer et V. Winiwarter, qui ne l'ont trouvé noté que 10 fois. Personnellement, je l'ai vu signalé très souvent dans les nombreuses relations d'autopsie de carcinome gastrique que renferment les Bulletins de la Société anatomique.

Parfois, tous les ganglions intra-thoraciques sont infectés. Dans d'autres cas, les lésions peuvent être limitées soit aux ganglions péri-trachéo-bronchiques, soit même à la chaîne mammaire interne.

Les ganglions médiastinaux sont ordinairement envahis de proche en proche. L'infection isolée des ganglions péri-trachéo-bronchiques succède habituellement à des lésions pleuro-pulmonaires, elles-mêmes consécutives à un envahissement par la voie sanguine ou par la voie lymphatique transdiaphramagtique. L'envahissement par cette dernière voie doit représenter vraisemblablement le mode d'infection habituel de la chaîne mammaire interne.

II. — **Adénopathies externes**. — L'apparition des adénopathies externes au cours des cancers abdominaux en général et du cancer

(1) Terrier et Hartmann. *Loc. cit.*, p. 311 et fig. 119.

(2) Mathieu et Nattan-Larrier. Communic. à la *Soc. médic. des hôp.*, séance du 2 déc. 1898.

de l'estomac en particulier a été signalée pour la première fois par Virchow. Depuis, Henoch, Oppolzer, Leube, mais surtout MM. Jaccoud et Troisier ont insisté sur la valeur diagnostique de ces adénopathies. Depuis la thèse de Belin, à laquelle je renvoie, pour un historique plus détaillé, cette notion des adénopathies externes dans les cancers viscéraux est devenue absolument classique, je dirai même banale, si ces propagations éloignées n'étaient en somme assez rares (1).

De tous les cancers abdominaux, l'épithélioma de l'estomac est celui qui provoque le plus souvent des adénopathies externes. Sur les 47 observations que contient la thèse de Belin, 22 fois la tumeur initiale était un épithélioma gastrique.

L'adénopathie peut siéger dans le creux sus-claviculaire, la région inguinale et la région axillaire.

Ce sont les ganglions sus-claviculaires gauches qui sont le plus souvent atteints. Mais l'adénopathie peut également siéger à droite, ou être bilatérale. Le volume des ganglions malades est très variable, mais prend rarement de grosses proportions. Ces ganglions sont mobiles sur les parties profondes et n'adhèrent pas à la peau. Ils ont ordinairement une consistance très ferme. Presque toujours indolents, ils donnent rarement lieu à des phénomènes de compression.

Les adénopathies axillaires et inguinales offrent des caractères analogues. On les regarde généralement comme beaucoup plus rares. Strumpell croit cependant la localisation inguinale plus fréquente que la localisation sus-claviculaire.

La plupart des cliniciens attachent à ces adénopathies éloignées une grande valeur diagnostique.

MM. Soupault et Labbé ont récemment essayé de réagir contre cette opinion. Ils font tout d'abord remarquer que ces adénopathies sont extrêmement rares. De plus, *elles ne sont pas toujours de nature cancéreuse.* MM. Soupault et Labbé ont, en effet, examiné

(1) Belin (Th. Paris, 1888) donne toutes les indications antérieures à 1888. — Voir, parmi les nombreux travaux parus depuis sur ce point : Troisier. *Arch. gén. de méd.*, 1889 et 1893. — Rousseau. *De l'adénopathie sus-claviculaire dans les cancers viscéraux.* Th. de Paris, 1895. — Troisier. Communic. *Soc. méd. hôp.* séance du 26 févr. 1897. — Soupault et Labbé. Valeur diagnostique et pronostique des adénopathies dans le cancer épithélial. Communic. *Soc. méd. hôp.* 28 juillet 1899.

systématiquement les ganglions sus-claviculaires dans plusieurs cas de cancers abdominaux. Or, le plus souvent, les ganglions étaient indemnes ; parfois ils présentaient des lésions tuberculeuses ; rarement ils étaient envahis par le néoplasme. Sur 9 cas de cancers abdominaux, huit fois les ganglions inguinaux étaient indemnes, une fois seulement ils étaient dégénérés. Or, comme rien ne permet de diagnostiquer cliniquement à coup sûr des ganglions cancéreux d'avec des ganglions atteints d'inflammation chronique, Soupault et Labbé concluent que ces adénopathies n'ont de valeur diagnostique que si leur nature cancéreuse a été prouvée par l'examen histologique.

Mais si la valeur diagnostique de ces adénopathies est discutable, leur réalité ne fait pas de doute. Les examens de Soupault et de Labbé eux-mêmes, confirmant ceux plus anciens de Belin, démontrent l'existence de ces adénopathies éloignées.

Reste à élucider le mécanisme de leur production. Pour les ganglions inguinaux, il s'agit simplement d'un envahissement de proche en proche, par infection rétrograde et dans toutes les observations l'adénopathie inguinale est reliée aux chaînes parastomacales par une série de ganglions tous envahis par le cancer. — L'infection des ganglions axillaires est consécutive à de la carcinose pleurale, ou succède à l'envahissement des ganglions sus-claviculaires.

Le mode d'infection de ces derniers varie suivant les cas. Il existe ordinairement entre les ganglions sus-claviculaires et les ganglions gastriques une chaîne continue de ganglions dégénérés. Dans d'autres cas, plus rares, c'est le canal thoracique qui parait être la voie suivie par les cellules néoplasiques pour aller envahir ces ganglions. Or, ici, deux éventualités peuvent se présenter : tantôt le canal thoracique a donné passage aux éléments du néoplasme sans présenter d'altérations ; tantôt les cellules cancéreuses, greffées sur ses parois, ont bourgeonné d'un bout à l'autre du conduit.

Lorsque le canal thoracique est indemne, il faut supposer que les cellules néoplasiques pénètrent dans les troncs lymphatiques afférents des ganglions sus-claviculaires, en suivant dans ces troncs un trajet inverse de celui de la lymphe. Cette explication, proposée par M. Troisier, paraît de prime abord hasardeuse. Mais lorsqu'on envisage les conditions circulatoires de la partie terminale du canal thoracique, on voit combien doit être fréquente la stase de la lymphe à ce niveau.

Or, étant donnée l'extrême brièveté des troncs efférents des ganglions sus-claviculaires, l'arrivée des cellules cancéreuses dans ces ganglions n'a plus rien qni puisse étonner.

Mais cette explication, quelque vraisemblable qu'elle puisse paraître, n'en reste pas moins purement hypothétique et sa réalité est encore à démontrer.

Lorsque les parois du canal thoracique sont envahies par le cancer, la pathogénie de l'infection ganglionnaire est des plus simples. Le sens de la circulation de la lymphe n'a plus aucun rôle à jouer ; les éléments néoplasiques progressent en proliférant daus le canal thoracique et les lymphatiques afférents des ganglions sus-claviculaires, comme dans tout espace préformé.

**Cancer du canal thoracique, secondaire au cancer de l'estomac.** — Le cancer secondaire du canal thoracique semble relativement rare au cours du cancer de l'estomac. M. Letulle (1) a examiné l'état de ce conduit dans douze autopsies de carcinome gastrique sans y rencontrer de lésions. Il est vrai que, dans aucun de ces cas, il n'existait de ganglions sus-claviculaires (2).

*Macroscopiquement*, le canal envahi est un cordon dur, bosselé, grisâtre. A la coupe, ses parois sont très épaissies; sa lumière est remplie par une matière pulpeuse ou difluente. Ces lésions peuvent occuper la totalité ou une partie seulement du canal thoracique.

Les *lésions histologiques* sont toujours sensiblement identiques, quel que soit l'organe qui a été le siège primitif du cancer. Dans les cas de Leydecker, de Troisier, de Mathieu et Nattan-Larrier où la carcinose du canal thoracique est consécutive à un épithélioma de l'estomac, les lésions sont à la fois cavitaires et pariétales. A l'intérieur du canal, on aperçoit des cellules volumineuses, irrégulières, souvent multinucléées, offrant en un mot tous les caractères des cellules néoplasiques ; ces cellules forment sur la surface

(1) Letulle. Communic. à la *Société méd. des hôp.*, séance du 26 février 1897.

(2) Sur les 17 observations de cancer du canal thoracique que j'ai pu recueillir, quatre fois l'estomac était le siège du néoplasme primitif:

1. Leydecker. Ueber einen Fall von Carcinom... etc. *Virchow's Archiv*, 1893, Bd 134.— 2. Hektoen. Ueber Carcinom des Ductus thoracicus. *Virchow's Archiv*, 1894, Bd 135. — 3. Troisier. Cancer du canal thoracique. *Soc. méd. hôp.*, séance du 26 févr. 1897, et *Presse médic.*, 21 mai 1898. — 4. Mathieu et Nattan-Larrier. *Soc. méd. des hôp.*, séance du 2 déc. 1898, et thèse de Godde (Paris, 1898).

interne du vaisseau un revêtememt d'épaisseur inégale suivant les points. Entre ces cellules, on aperçoit parfois de minces cloisons fibreuses. Le centre du vaisseau est occupé par un magma qui semble plutôt constitué par des cellules cancéreuses dégénérées que par des débris du contenu normal du canal thoracique. — Dans l'épaisseur de la paroi du vaisseau, on trouve des alvéoles cancéreux, d'autant moins nombreux que l'on s'éloigne davantage de la lumière du vaisseau, ce qui est en rapport avec le point de départ cavitaire de cette infection pariétale. — Ce sont là, en somme, tous les caractères de la lymphangite cancéreuse, telle que l'a depuis longtemps décrite M. Troisier (1).

**Cancer de l'ombilic, secondaire au cancer de l'estomac.** — A l'étude des adénopathies à distance, je rattacherai l'histoire du cancer de l'ombilic, secondaire au cancer de l'estomac. L'infection lymphatique joue, en effet, d'ordinaire un rôle prépondérant dans l'envahissement de la cicatrice ombilicale.

De tous les cancers abdominaux, c'est le cancer de l'estomac qui s'accompagne le plus souvent de noyau secondaire de l'ombilic. Sur les 48 cas réunis par MM. Longuet et Quénu dans leur mémoire sur cette question (2), 14 fois l'estomac était le siège de la lésion primitive

(1) Troisier. *Loc. cit.*

(2) Quénu et Longuet. Cancer secondaire de l'ombilic. *Revue de chirurgie*, 1896, p. 97.

Les 14 cas dans lesquels l'estomac était le point de départ du cancer ombilical, sont les suivants :

1. Vulckow. Beitr. z. Cas. der Nabelneub. *Berl. klin. Wochenschr.*, n° 39, p. 533.
2. Liveing. *Lancet*, 1875 et *Schmit's Jarbüch.*, Bd 184, p. 103.
3. Monod. *Soc. anat.*, février 1877.
4. Vautrin. *Rev. de chir.*, 1885.
5. Damaschino et Michaux. Th. Villar, Paris, 1886.
6. Chuquet. Th. Paris, 1879.
7. Brossard. In th. Codet, Paris, 1883.
8. Broussolle. In th. Villar.
9. Périer et Largeau. *Soc. anat.*, 1884, p. 200.
10. V. Bergmann. In *Diss. inaug. de Burckhard.* Berlin, 1889.
11. Morris. *Congrès de Berlin*, 1890, et *Annales of Surgery*. Philadelphie, 1892, vol. XV, p. 326.
12. Mirallié. In th. Neveu, Paris, 1890.
13. Heurteaux et neveu. In th. Neveu.
14. Demons, publié par Villar. In *Journal de médecine de Bordeaux*, 1891.

On peut joindre à ces 14 faits l'observation publiée par Valette (1); j'ai eu l'occasion d'observer ce cas en 1896 dans le service de mon maître, M. Nélaton, et l'examen histologique que j'ai pratiqué m'a permis d'affirmer *ante mortem* la nature secondaire de la tumeur ombilicale.

Je n'insisterai pas sur l'anatomie pathologique et la symptomatologie de cette carcinose ombilicale secondaire à l'épithélioma de l'estomac. Son point de départ gastrique ne lui donne, en effet, aucune physionomie particulière, et son histoire anatomique et clinique est celle de tous les cancers secondaires de la cicatrice ombilicale.

Par contre, il est intéressant de chercher à préciser la voie que suivent les éléments néoplasiques, émanés de la tumeur stomacale pour atteindre l'ombilic. De la lecture des observations, il résulte que l'envahissement de la cicatrice ombilicale peut se faire par deux mécanismes différents :

1) Dans quelques cas, il se forme des adhérences entre le néoplasme gastrique et la face postérieure de l'ombilic. Ces adhérences, d'abord purement inflammatoires, servent ensuite de voie de passage aux cellules cancéreuses pour infecter l'ombilic. Je n'insisterai pas sur ces cas d'*envahissement direct*; car, quoi qu'en pense Valette (1), le rôle des lymphatiques néoformés que contiendraient ces adhérences reste absolument problématique.

2) Dans d'autres cas, au contraire, l'infection lymphatique joue un rôle capital.

Pour bien comprendre ce rôle, il est indispensable de rappeler brièvement les liens lymphatiques qui unissent l'ombilic à l'estomac. Ils sont d'ailleurs des plus simples. On sait que les lymphatiques profonds de la région ombilicale se disposent en trois groupes principaux. L'un suit les vaisseaux épigastriques, un deuxième la branche abdominale des vaisseaux mammaires internes. Ces deux premiers groupes sont sans intérêt pour nous.

Il n'en est pas de même du troisième, qui est formé par un ou plusieurs troncs, accompagnant la veine ombilicale. Ces troncs, passés sous silence par les auteurs classiques, ont été sommairement

(1) VALETTE. *Contribution à l'étude du cancer secondaire de l'ombilic.* Th. de Paris, 1898.

# CHAPITRE V

## DES PARTICULARITÉS DE L'INFECTION LYMPHATIQUE, AU POINT DE VUE CHIRURGICAL

Infection lymphatique intra-pariétale. Nécessité des résections étendues, surtout au niveau de la petite courbure. — Des adénopathies immédiates. Technique de l'extirpation des ganglions parastomacaux. — Des adénopathies à distance.

Au cours des chapitres précédents, je n'ai pu qu'indiquer très rapidement les déductions chirurgicales que comportent mes différentes constatations anatomo-pathologiques. Ces déductions ont un intérêt pratique assez grand pour mériter quelque développement.

I. — **Infection lymphatique intra-pariétale.** — La connaissance des particularités de l'infection lymphatique intra-pariétale fournit d'utiles renseignements sur les précautions à prendre pour que la section des tuniques stomacales passe, presque à coup sûr, en tissu sain.

L'existence fréquente de troncs lymphatiques envahis au niveau de la zone d'extension de l'épithéliome a une importance toute particulière.

Ces lymphatiques occupent ordinairement la sous-muqueuse et peuvent être placés *à près de deux centimètres* de la limite fixée par le microscope à la masse principale du néoplasme (v. pièces IV et X).

Il importe de remarquer que cette limite réelle ne coïncide presque jamais avec la limite apparente. Cela tient à ce que cette dernière est ordinairement donnée par les modifications de la muqueuse dégénérée. Or, presque toujours, la sous-muqueuse est envahie sur une étendue plus considérable que la muqueuse elle-même et rien ne traduit à l'œil nu son envahissement lorsqu'il n'est pas encore très prononcé.

Cet envahissement latent de la zone sous-muqueuse par les boyaux épithéliaux, joint à la présence fréquente de traînées lymphatiques encore plus éloignées, implique la nécessité de faire passer la ligne de section à *plusieurs centimètres* de la limite apparente du cancer (v. fig. 18). Il est malheureusement difficile de donner un chiffre

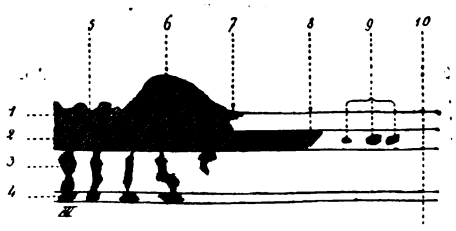


FIG. 18. — Coupe schématique montrant le mode de progression habituel de l'infiltration néoplasique à la périphérie des épithéliomas de l'estomac.

1. Muqueuse. — 2. Sous-muqueuse. — 3. Traînées intra-musculaires. — 4. Traînées sous-péritonéales. — 5. Ulcération. — 6. Bourrelet entourant l'ulcération et ordinairement formé par une zone de polyadénome. — 7. Limite des altérations de la muqueuse, déterminant la limite apparente du néoplasme. — 8. Limite des altérations de la sous-muqueuse. — 9. Traînées lymphatiques aberrantes. — 10. Siège de la section chirurgicale idéale.

précis. Il est évident que faire la section à un centimètre seulement de la limite du néoplasme, comme le faisait d'abord Czerny (1), est absolument insuffisant. Ce chirurgien s'en est, d'ailleurs, lui-même rapidement convaincu en constatant la présence d'éléments néoplasiques au niveau de la surface de section de ses pièces. Eiselsberg (2), Mikulicz (3) indiquent, sans préciser, la nécessité de passer à plusieurs centimètres du néoplasme. Le chiffre de trois centimètres proposé par Czerny (4) et adopté par Carle et Fantino (5) et par MM. Terrier et Hartmann (6), *me paraît représenter un minimum qu'on aura souvent intérêt à dépasser.*

*La progression du néoplasme le long des voies lymphatiques qui gagnent la petite courbure* implique la nécessité de pratiquer

(1) CZERNY, cité in th. GUINARD, p. 125.
(2) V. EISELSBERG. *Idem.*
(3) MIKULICZ. *Loc. cit.*, p. 527.
(4) CZERNY, cité par CARLE et FANTINO (voyez note 5).
(5) CARLE et FANTINO. *Loc. cit.*, p. 226.
(6) TERRIER et HARTMANN. *Loc. cit.*, p. 231.

une résection aussi étendue que possible de cette région de l'estomac. Les exérèses incomplètes que j'ai eu l'occasion de constater tenaient presque toujours à une résection insuffisante de la petite courbure. Il est indispensable d'enlever toutes les parties indurées, et il ne faut pas se leurrer de l'espoir d'avoir affaire à des lésions purement inflammatoires. *J'ai toujours vu la sclérose de la petite courbure et de l'insertion stomacale du petit épiploon être le complément de l'envahissement néoplasique de ces parties.*

Dans la plupart des cas de cancer du pylore, ces lésions de la petite courbure s'arrêtent au point où les vaisseaux coronaires abordent l'estomac, ce qui est en rapport avec le trajet du pédicule lymphatique qui abandonne à ce niveau la petite courbure pour passer dans l'épaisseur de la faux de la coronaire. On sera donc amené ordinairement, du fait même des lésions, à sectionner l'estomac à gauche de ce point, *le plus près possible du cardia. Je pense que c'est également là que doit se faire la section stomacale, même quand la petite courbure est en apparence saine.* Nous verrons, en effet, dans un instant que c'est là le seul moyen de pratiquer une exérèse aussi complète que possible des ganglions de la petite courbure.

L'absence de propagation du cancer au duodénum est aussi favorable, au point de vue de l'intervention, qu'est gênant l'envahissement de la petite courbure. Cette intégrité du duodénum est généralement regardée comme la règle, Aussi, d'après Mikulicz, une résection de 5 à 10 millimètres de paroi duodénale serait-elle suffisante pour donner toute sécurité. Il est vrai que cette absence de lésions est loin d'être constante, et nous avons vu que le duodénum était parfois envahi (v. p. 42). Lorsqu'il existe de graves modifications de la muqueuse duodénale (pièce XIII), il n'y a que demi-mal, car le chirurgien peut constater l'envahissement et étendre sa résection, si cela est anatomiquement possible. Mais lorsqu'il s'agit, comme dans la pièce VI, d'une infection discrète des lymphatiques sous-muqueux ou musculaires, le duodénum est en apparence intact. Pratiquer, dans ces cas, la section au ras du pylore serait s'exposer à faire une exérèse incomplète. Le chiffre de 1 centimètre donné par Mikulicz est-il alors suffisant ? Il l'aurait été dans deux

de nos cas (pièces VIII et XII) où les traînées néoplasiques intra-duodénales occupaient la partie tout initiale du duodénum ; il n'aurait pas suffi, au contraire, dans l'autre cas (pièce VI) où le plus éloigné des lymphatiques infectés était précisément à environ un centimètre du pylore. Il eût été plus insuffisant encore dans les cas de Carle et Fantino (1), où l'infiltration se prolongeait sur une étendue de 2 et même de 3 centimètres au-dessous des glandes de Brunner. Mais ces envahissements étendus sont, en somme, exceptionnels et il sera le *plus souvent suffisant de sacrifier de un centimètre et demi à deux centimètres* du duodénum. Cette limitation de la résection importe d'ailleurs surtout aux chirurgiens, partisans de la gastro-duodénostomie, suivant le procédé de Kocher. Ceux qui pratiquent systématiquement la gastrectomie par le procédé de Billroth, deuxième manière, auront évidemment intérêt à étendre autant que possible la résection du duodénum.

II. — **Adénopathies immédiates.** — L'ablation complète de *tous* les ganglions dégénérés est le complément indispensable de toute gastrectomie qui prétend être curative. Il ne saurait donc être question ici que de l'extirpation des ganglions qui sont les aboutissants directs des lymphatiques gastriques et dont nous avons décrit l'envahissement sous le nom d'adénopathies immédiates. Ce premier relai ganglionnaire franchi, il me semble anatomiquement impossible de réaliser une extirpation totale des ganglions envahis. Les seuls ganglions intéressants, au point de vue de l'extirpation, sont donc les ganglions de la chaîne coronaire et de la chaîne gastro-épiploïque droite (2).

On peut poser en principe qu'*il faut toujours extirper ces deux chaînes ganglionnaires et enlever autant que possible d'un même bloc la tumeur et les ganglions.*

L'extirpation complète de ces deux chaînes est indispensable, parce que tous leurs ganglions constituants peuvent être infectés et le sont même dans la majorité des cas. Alors même qu'ils seraient respectés, ce qui est tout à fait exceptionnel, aucun caractère macroscopique ne permettant d'affirmer leur intégrité, ils doivent être regardés

(1) Voyez p. 42.
(2) Voyez ch. I, p. 25 et fig. 6 et 7.

comme suspects. — L'ablation simultanée du néoplasme, des ganglions et des lymphatiques intermédiaires n'est pas moins nécessaire. C'est là d'ailleurs un principe général de la chirurgie du cancer. Dans le cas particulier, ce point a d'autant plus d'importance que les lymphatiques afférents contiennent souvent des cellules néoplasiques et que cette ablation d'un bloc est pratiquement assez facile à réaliser.

*Ablation des ganglions de la chaîne coronaire.* — Dans le cas de cancer peu étendu du pylore, on pourrait être tenté de limiter la résection à la région pylorique et de procéder à la recherche des ganglions sur la portion de la petite courbure laissée en place. Il suffit de se reporter à notre description anatomique et de regarder la figure 3,

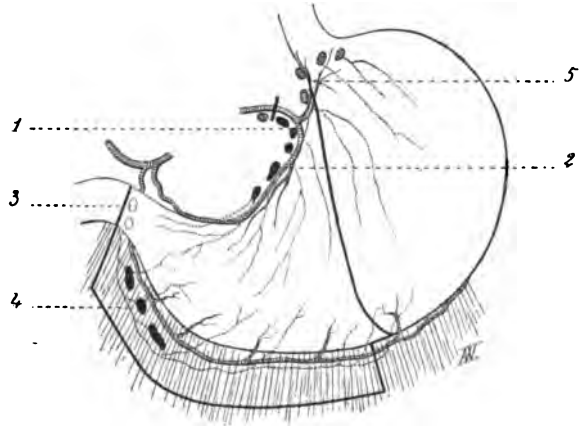


FIG. 19. — Schéma montrant la place que doivent occuper les sections chirurgicales pour que les ganglions atteints soient enlevés en même temps que la tumeur.

Les ganglions infectés sont en noir, sauf ceux du groupe rétro-pylorique, vus par transparence. Les ganglions en grisé peuvent être respectés, dans les cas au début. — Le trait qui coupe le tronc de la coronaire indique le point où cette artère doit être liée (v. p. 83).

pour voir que cette manière de faire aurait de nombreux inconvénients. Non seulement elle exposerait à une ablation incomplète des ganglions et laisserait en place leurs lymphatiques afférents souvent infectés, mais encore elle amènerait presque fatalement la blessure des vaisseaux coronaires. Or, cette blessure conduirait forçément à reculer la résection jusqu'au niveau du point où les vaisseaux ont été lésés et à pratiquer ainsi secondairement la résection qu'on voulait éviter.

On a donc intérêt à faire porter la section de l'estomac aussi près que possible du cardia. On enlèvera ainsi, en même temps que la tumeur, la presque totalité des ganglions de la chaîne coronaire ; on ne laissera en place que les ganglions extrêmes juxta-cardiaques et que les ganglions placés dans la faux de la coronaire ; on pourra procéder secondairement à leur extirpation. Je tiens d'ailleurs à rappeler que les ganglions en question ont, pour des raisons que j'ai déjà indiquées, de grandes chances d'être respectés dans les cas de cancers encore peu avancés (voyez chapitre III, p. 62).

Mais, si la résection étendue de la petite courbure constitue le meilleur procédé d'ablation des ganglions de la chaîne coronaire, cette résection est malheureusement difficile à pratiquer. On est surtout très gêné pour la mise en place des clamps, destinés à l'occlusion temporaire de la partie supérieure de la section gastrique, comme j'ai pu m'en convaincre au cours des gastrectomies auxquelles j'ai assisté comme aide. J'ai constaté, sur le cadavre que les difficultés que l'on éprouvait, variaient avec la saillie et la situation de la faux des vaisseaux coronaires ; elles sont maxima lorsque cette faux est très saillante dans l'arrière cavité des épiploons et qu'elle est reportée vers la droite. On aurait, à mon sens, intérêt à *faire précéder la mise en place des clamps de la ligature et de la section du pédicule coronaire au niveau même de la faux* (sur la technique de la ligature, voyez p. 83).

*Ablation des ganglions de la chaîne gastro-épiploïque droite.* — Nous étudierons successivement l'extirpation des ganglions sous-pyloriques et celle des ganglions rétro-pyloriques.

L'ablation des *ganglions sous-pyloriques* ne présente en général aucune difficulté. Il faut cependant remarquer que, chez certains sujets, ces ganglions peuvent passer complètement inaperçus, s'ils sont peu volumineux et assez éloignés de la grande courbure. Dans ces conditions, si l'on coupe le ligament gastro-colique trop près de l'estomac, ces ganglions sont laissés en place. Il faut donc, dans la région sous-pylorique, occupée par ces ganglions, réséquer la plus grande hauteur possible du ligament gastro-colique. On enlèvera ainsi du même coup les ganglions et leurs lymphatiques afférents.

Dans quelques cas, les ganglions sous-pyloriques peuvent adhérer au mésocôlon transverse ; leur ablation expose alors à la blessure de ce méso. Ces adhérences peuvent être d'origine inflammatoire. Mais plus souvent peut-être, il s'agit simplement d'une disposition anatomique normale, sur laquelle il importe d'attirer l'attention. La plupart des auteurs décrivent le ligament gastro-colique ou partie initiale du grand épiploon comme absolument indépendante du mésocôlon transverse et placent son insertion inférieure sur un point variable de la surface du côlon. Chez l'adulte du moins, cette description ne répond pas toujours à la réalité. Il est en effet fréquent de constater la coalescence de la partie inférieure du ligament gastro-colique avec le mésocôlon transverse. Cette coalescence, ordinairement plus étendue au-dessous du pylore qu'au-dessous de la partie moyenne de la grande courbure, peut porter sur la moitié et même les deux tiers inférieurs du ligament. Dans ces conditions, si l'on a affaire à des ganglions un peu éloignés de l'insertion gastrique du grand épiploon, ils peuvent se trouver placés au niveau du segment adhérent. Cette disposition est d'autant plus regrettable que les adhérences existent précisément au niveau de la zone dangereuse du mésocôlon, c'est-à-dire au-dessous de l'arcade vasculaire anastomotique (Rydigier). On conçoit très bien que, dans des cas de ce genre, certains chirurgiens aient pu observer la gangrène du côlon ou être conduits à une résection préventive de cette portion de l'intestin.

L'extirpation des *ganglions rétro-pyloriques*, heureusement inconstants, est toujours difficile. Les difficultés tiennent aux rapports intimes que présentent ces ganglions avec les vaisseaux gastro-duodénaux et avec la face antérieure de la tête du pancréas. L'hémorrhagie de l'artère gastro-duodénale peut être extrêmement gênante (Sydney Jones (1), Terrier et Hartmann) (2). Dans ces conditions, on peut se demander si, dans les cas où on trouve un gros paquet ganglionnaire rétro-pylorique, *il n'y aurait pas intérêt à lier d'emblée la gastro-duodénale à son origine, avant de tenter l'extirpation des ganglions.* (Voyez fig. 6).

La blessure du pancréas peut également s'observer ; elle donne

(1) Sydney Jones, cité par Terrier et Hartmann. *Loc. cit.*, p. 226.
(2) Terrier et Hartmann. *Loc. cit.*, obs. XXV, p. 274.

lieu à une hémorrhagie abondante, difficile à maîtriser, et semble favoriser l'infection. Dans les cas où une extirpation pénible des ganglions rétro-pyloriques aurait amené une dénudation étendue du pancréas, il faudrait appliquer à ce cas particulier « un principe général de chirurgie abdominale et recouvrir la portion du pancréas dénudée par du tissu séreux emprunté à l'arrière-cavité des épiploons. » (1).

NOTE SUR LA TECHNIQUE DE LA LIGATURE DES PÉDICULES VASCULAIRES DE L'ESTOMAC. — J'ai fait remarquer tout à l'heure que l'extirpation des ganglions de la petite courbure et des ganglions rétro-pyloriques serait très facilitée par la ligature préalable de la *coronaire stomachique, au niveau du ligament gastro-pancréatique et de la gastro-duodénale, au niveau de son origine.* Je pense qu'abstraction faite des ganglions l'exécution générale de la gastrectomie ne pourrait que gagner à cette ligature préalable. Je l'ai pratiquée sur un certain nombre de sujets et toujours sans difficulté en procédant de la façon suivante :

Lorsqu'on veut lier l'*artère coronaire*, un aide doit relever la face inférieure du foie et abaisser en même temps l'estomac par une légère traction. L'opérateur effondre alors largement le petit épiploon dans sa partie moyenne avasculaire. A ce moment, un écarteur de Farabeuf accroche la petite courbure et l'attire en bas et en avant. Cette manœuvre a pour résultat de faire saillir le pédicule coronaire que l'œil voit et que le doigt accroche sans aucune difficulté. Rien n'est alors plus simple que de le contourner avec une aiguille de Cooper et de procéder à sa ligature, puis à sa section. Celle-ci permet de rapprocher les clamps d'occlusion aussi près que possible du cardia et de réséquer la presque totalité de la petite courbure. *Tel est le procédé d'élection.* Il n'est malheureusement pas praticable lorsque le petit épiploon épaissi et lardacé ne laisse pas l'estomac s'abaisser. J'ai vu de ces cas sur le cadavre et il faut s'attendre à en rencontrer d'analogues au cours des gastrectomies pour cancer. Dans ces conditions, il faut se résigner, *à titre de pis aller*, à sectionner l'estomac un peu à droite du point d'élection. On rabat à gauche le segment cardiaque de l'organe et on expose ainsi la portion rétro-stomacale du pédicule coronaire que l'on peut alors lier et sectionner. On termine en plaçant de nouveaux clamps et en pratiquant la section définitive en bon lieu.

J'ai toujours découvert et lié sans trop de peine la gastro-duodénale en procédant comme il suit. Lorsque la section gauche de l'estomac a été pratiquée, la région pylorique est fortement rabattue vers la droite, de façon à exposer la face postérieure du pylore et de la première portion du duodénum. L'artère occupe le fond de l'angle formé par la rencontre de cette première portion et de la face antérieure du pancréas (v. fig. 6). C'est au fond de ce sinus duodéno-pancréatique, au niveau duquel se réfléchit le péritoine, que la sonde cannelée prudemment maniée ira découvrir, puis isoler la gastro-duodénale. Cet isolement est

(1) HARTMANN, in URBAIN GUINARD. *Loc. cit.*, p. 119.

ordinairement aisé, grâce à cette heureuse circonstance que la veine homologue va le plus souvent se jeter dans la veine mésentérique supérieure, au-dessous du pancréas, soit isolément, soit par un tronc commun avec la veine colique moyenne.

Tout ceci est facile et simple sur le cadavre. En serait-il de même sur le vivant ? Il y a tout lieu de le croire.

III. — **Adénopathies à distance.** — On s'accorde généralement à admettre que les deux chaînes, coronaire et gastro-épiploïque, à l'envahissement desquelles nous avons réservé le nom d'adénopathies immédiates, sont seules justiciables de l'extirpation. Quelques chirurgiens ont cependant tenté l'extirpation d'autres groupes ganglionnaires. Ces tentatives sont inutiles et dangereuses ; elles sont inutiles parce que, dès que le cancer a franchi le premier relai ganglionnaire, sa diffusion dans le sytème lymphatique est déjà trop grande pour qu'on puisse espérer réaliser une extirpation complète; elles sont dangereuses car l'ablation de ces ganglions, profondément situés, expose à la blessure d'organes importants. C'est ainsi que Mikulicz (1), en extirpant un ganglion sus-pancréatique, blessa et lia l'artère splénique, sans inconvénient, il est vrai, pour son malade. Le même chirurgien, en enlevant un ganglion de la chaîne hépatique, lia le canal cholédoque, adhérent à ce ganglion et fortement dévié vers la gauche. Un accident analogue paraît être arrivé à Bilhaut (2).

L'envahissement ganglionnaire étendu constitue donc une contre-indication formelle à l'extirpation radicale. S'il y a des phénomènes de sténose, on pratiquera simplement une opération palliative qui sera le plus souvent une gastro-entérostomie. Je dis le plus souvent, car la pylorectomie, sans curage des ganglions, peut être exceptionnellement indiquée à titre d'opération palliative chez un sujet présentant des adénopathies étendues, *mais à cette condition sine qua non qu'elle sera manifestement très facile et par conséquent très rapide.* Cette gastrectomie palliative a le double avantage de supprimer le foyer d'auto-intoxication qu'est le cancer ulcéré et d'exposer, moins que la gastro-entérostomie, à l'envahissement secondaire de la bouche gastro-intestinale. On peut donc dire, avec MM. Terrier

(1) MIKULICZ. *Loc. cit.*, p. 58.
(2) BILHAUT. *Bulletin de la policlinique de l'Hôpital intern.*, août 1897.

et Hartmann, qu'elle représente « la meilleure des gastro-entérostomies » et j'ajouterai la meilleure des exclusions.

On pourrait objecter, il est vrai, qu'il est exceptionnel de voir une tumeur, facilement extirpable, coïncider avec une dégénérescence ganglionnaire étendue. Si rares que soient les cas de ce genre, ils n'en existent pas moins. J'en ai observé un absolument typique. Il s'agit d'une malade (1) dont le cancer pylorique, extrêmement mobile, fut enlevé avec autant de facilité que de rapididé ; la malade eut certainement guéri, si une tentative d'extirpation d'un gros paquet de ganglions rétro-pyloriques, très adhérents et jusque là passés inaperçus, n'avait provoqué une forte hémorrhagie qui, mal arrêtée, amena la mort dans la journée. Dans ce cas, une gastrectomie palliative était absolument indiquée.

(1) L'observation clinique a été publiée dans l'ouvrage de MM. Terrier et Hartmann (obs. XXV, p. 273). Le cancer de cette malade fait partie des pièces de gastrectomies que j'ai eu l'occasion d'étudier (v. plus loin : *Pièces justificatives*, n° 2).

## CONCLUSIONS

I. — Les lymphatiques de l'estomac forment deux systèmes distincts : le système des lymphatiques muqueux et le système des lymphatiques musculo-séreux. Tous aboutissent par un nombre variable de troncs collecteurs aux ganglions des chaînes parastomacales.

Ces collecteurs se disposent en trois groupes : un groupe *supérieur* allant aboutir aux ganglions de la chaîne coronaire stomachique; ces ganglions sont placés, les uns dans l'épaisseur du ligament gastro-pancréatique, les autres le long de la petite courbure ; — un groupe *inférieur* allant se terminer dans les ganglions sous et rétropyloriques dont l'ensemble constitue la chaîne gastro-épiploïque droite; — un groupe *gauche*, aboutissant aux ganglions de la chaîne splénique. Les troncs supérieurs représentent la *voie lymphatique principale* de l'estomac ; leur territoire, plus étendu que celui des deux autres groupes, comprend les deux tiers supérieurs du corps de l'estomac et la moitié supérieure du pylore.

Les lymphatiques sous-séreux de l'estomac sont indépendants de ceux du duodénum. Par contre, il existe des communications entre les réseaux sous-muqueux de ces deux organes.

II. — L'envahissement du système lymphatique joue un rôle important dans l'*extension locale* du cancer de l'estomac. Il explique la tendance remarquable qu'a le cancer du pylore à envahir la petite courbure. — L'intégrité habituelle du duodénum tient surtout à l'absence de continuité de la sous-muqueuse gastrique et de la sous-muqueuse duodénale. Dans les cas où le duodénum est envahi, cet envahissement se fait fréquemment par la voie lymphatique.

III. — Comme tout épithélioma, le cancer de l'estomac tend à envahir les ganglions lymphatiques; il faut distinguer les adéno-

pathies qu'il provoque en adénopathies immédiates et en adénopathies à distance.

*Sous le nom d'adénopathies immédiates, on entend l'envahissement des ganglions qui sont l'aboutissant direct des lymphatiques stomacaux.* Ces ganglions arrêtent pour un temps la dissémination du cancer dans le système lymphatique. Leur envahissement est constant dans les cas nécropsiques. Je l'ai rencontré dans 84 pour cent des cas sur les pièces de gastrectomie et j'incline à penser que ce chiffre est encore au-dessous de la réalité. *On ne peut affirmer l'intégrité des ganglions péristomacaux qu'après avoir examiné les ganglions des deux courbures. Il est, en effet, possible de trouver les ganglions de la petite courbure envahis, alors que ceux de la grande courbure sont encore intacts.* — Les lymphatiques afférents, intermédiaires aux ganglions et à la tumeur, contiennent fréquemment des éléments néoplasiques.

IV.— Les *adénopathies à distance* ont une apparition plus tardive. Lorsqu'elles siègent dans des régions facilement accessibles à l'exploration (adénopathies externes), elles ont une valeur diagnostique qu'on a d'ailleurs peut-être exagérée.

V.— Ces différentes particularités anatomo-pathologiques ont une grande importance pratique. *L'envahissement habituel de la petite courbure implique la nécessité de pratiquer la résection de cette portion de l'estomac sur une étendue aussi grande que possible.*

L'infection presque constante des ganglions fait de leur extirpation la condition sine quâ non d'une opération radicale. *Le groupe dont l'ablation présente le plus d'importance est le groupe de la petite courbure.* — Il faut, autant que faire se peut, enlever en bloc le néoplasme et les ganglions infectés, à cause des lésions fréquentes des lymphatiques, intermédiaires entre ces ganglions et la tumeur stomacale.

L'existence d'adénopathies étendues contre-indique l'intervention radicale et ne permet qu'une opération palliative. Celle-ci sera le plus souvent une gastro-entérostomie. Dans quelques cas exceptionnels on pourra cependant être amené à pratiquer une gastrectomie à titre palliatif.

---

# PIECES JUSTIFICATIVES

Je n'ai cru devoir annexer à mon travail, comme documents justificatifs, que les descriptions des pièces d'origine opératoire; seules ces dernières ont un intérêt chirurgical. J'ai d'ailleurs eu soin de signaler, chemin faisant, ceux de mes cas nécropsiques qui présentaient des particularités intéressantes.

Dans ma description des pièces opératoires, j'ai plus particulièrement insisté sur les points pouvant avoir quelque importance au point de vue chirurgical. C'est dire que, dans mes examens histologiques, j'ai laissé entièrement de côté les questions d'histologie fine pour étudier surtout la topographie des traînées néoplasiques.

Je me suis cependant efforcé de préciser d'une façon suffisante la description histologique des différentes tumeurs, pour qu'il soit facile de les classer et de les rapporter à un type donné. Pour la désignation des variétés, j'ai adopté, dans ses grandes lignes, la nomenclature bien connue de Hauser.

## PIÈCE I (1).

*G..., 39 ans. Cancer du pylore; gastrectomie le 6 décembre 1898 : gastro-duodénostomie (Kocher). — Guérison.*

(M. Hartmann.)

**Examen macroscopique.** — La partie enlevée comprend, après rétraction, 1 centimètre de duodénum et 10 centimètres d'estomac. Celui-ci présente sa coloration normale; par places on voit cependant, sous le feuillet séreux, des taches ou des traînées blanchâtres. Elles sont surtout nombreuses au voisinage de l'insertion stomacale du grand et du petit épiploon. La palpation montre que la consistance de la région pylorique et de la petite courbure est beaucoup plus considérable que normalement.

La pièce est fendue longitudinalement suivant une ligne occupant le milieu

(1) L'histoire clinique de ce cas a été publiée dans l'ouvrage de MM. TERRIER et HARTMANN (*Loc. cit.*, p. 261).

de la face postérieure. Au niveau du pylore, la muqueuse semble amincie et adhérente au plan musculaire sous-jacent. Au niveau du duodénum, elle est saine. Au niveau du vestibule pylorique, elle présente une saillie mamelonnée qui siège sur la paroi antérieure. Cette saillie est molle, pulpeuse et dépasse d'un centimètre environ le plan de la muqueuse voisine. Elle est implantée sur la paroi par une portion un peu rétrécie, sorte de pédicule. Elle semble se terminer brusquement au niveau de la section stomacale. L'ablation est donc incomplète. Sur une coupe, les parois, au niveau de l'estomac, semblent normales ; il en est de même au niveau du duodénum. Par contre, au niveau du pylore, la paroi est très modifiée ; la musculaire est hypertrophiée et stenosée ; la sous-muqueuse, très épaissie, a pris l'apparence d'un tissu dur, scléreux, soudant la muqueuse au plan musculaire sous-jacent, et ayant environ 6 millimètres d'épaisseur.

Les épiploons sont d'apparence normale. Il existe le long des courbures des ganglions dont les dimensions varient du volume d'un pois à celui d'un haricot.

**Examen histologique.** — L'examen histologique a porté : I) sur la portion végétante, prépylorique de la tumeur ; II) sur la paroi du pylore ; III) sur un tractus pseudo-cicatriciel sous-péritonéal ; IV) sur un des ganglions.

I) **Portion végétante.** — L'examen à un faible grossissement montre que la coupe intéresse toute l'épaisseur de la paroi stomacale dont on reconnaît aisément les différentes couches.

*a*) La *muqueuse* a subi une transformation carcinomateuse complète. Le tissu néoplasique est essentiellement formé de cellules épithéliales ne se groupant en aucun point en formations pseudo-glandulaires. Le stroma est extrêmement réduit. Les cellules néoplasiques sont très polymorphes ; leur noyau est volumineux, contenant de nombreux corpuscules chromatiques. Sur des préparations à la safranine, on voit de nombreuses figures de kinèse. Un certain nombre de cellules ont subi la dégénérescence muqueuse. Leur protoplasma est devenu clair et leur noyau, considérablement réduit, est rejeté à la périphérie de la cellule. Ces éléments muqueux sont disséminés dans toute l'étendue de la coupe et ne s'agminent que rarement en petits amas isolés. — Le tissu de soutien est peu abondant. Il est formé par de nombreux éléments cellulaires et par de minces faisceaux conjonctifs qui suivent les capillaires. En certains points, il existe une infiltration embryonnaire abondante dont les éléments dissocient les cellules épithéliales. — L'épithélium de revêtement de la surface libre de l'estomac est conservé par places. Au niveau des points où il a disparu, la surface du tissu néoplasique est recouverte par un exsudat amorphe. Vers la périphérie de la coupe on retrouve des culs-de-sac glandulaires. Certains de ces culs-de-sac, bien que complètement entourés par le tissu néoplasique, présentent une remarquable intégrité. Dans certains autres, au contraire, les cellules glandulaires en voie de prolifération ont détruit la membrane propre de la glande et se continuent avec la masse principale des cellules néoplasiques.

*b*) La *muscularis mucosæ* est encore très nette ; mais elle est traversée en plusieurspoints par des traînées épithéliales.

*c*) La *sous-muqueuse* a conservé sa texture lâche normale, ce que la mobilité de la végétation néoplasique sur la musculaire permettait du reste de prévoir. Elle n'en contient pas moins de nombreuses traînées épithéliales.

*d*) La *musculaire* est, au niveau de la coupe, indemne de tout envahissement. En revanche, nous retrouvons dans la *sous-séreuse* des traînées épithéliales; étant données leur forme arrondie sur les sections transversales et leur situation para-vasculaire, nous aurions quelque tendance à les regarder comme des lymphatiques, bourrés de cellules néoplasiques. Ces traînées sous-séreuses ont déterminé autour d'elles une forte réaction fibreuse.

II) **Paroi du pylore.** — La paroi de l'orifice pylorique est intéressée sur toute son épaisseur.

La *tunique muqueuse* est extrêmement épaissie ; elle est complètement envahie par le néoplasme. Vers la surface de la muqueuse, nous retrouvons une disposition analogue à celle que nous avons rencontrée au niveau de la portion végétante : cellules épithéliales, disséminées sans systématisation apparente dans un stroma presque exclusivement formé d'éléments cellulaires. Par contre, vers les parties profondes de la muqueuse, ce tissu de soutien subit la transformation fibreuse et devient extrêmement abondant. Il segmente le tissu épithélial en petit amas de formes et de dimensions variables, séparés par de larges espaces conjonctifs.

La *muscularis mucosæ* a, en grande partie, disparu, on n'en retrouve que quelques faisceaux segmentés par les travées fibreuses du stroma. Au-dessus de la muscularis mucosæ, on aperçoit des amas lymphoïdes, remarquablement conservés. — La *sous-muqueuse* est remplacée par un tissu dense qui soude la muqueuse au plan musculaire sous-jacent. — La *tunique séreuse* est épaissie, mais elle ne contient que de rares traînées épithéliales.

III) **Tractus pseudo-cicatriciel sous-péritonéal.** — L'examen d'un des tractus sous-péritonéaux, décrits plus haut, m'a montré qu'il était formé de traînées épithéliales, entourées par de nombreux faisceaux conjonctifs.

*Il s'agit donc dans ce cas d'un carcinome médullaire, avec tendance à la transformation en carcinome squirrheux.*

IV) **Ganglions.** — *J'ai examiné le plus volumineux des ganglions de la grande courbure. Malgré un examen attentif et des coupes multipliées, il ne m'a pas été possible de rencontrer le moindre envahissement néoplasique. Il n'existait pas non plus de lésions inflammatoires.*

PIÈCE II (1).

*Victorine G..., 23 ans. Cancer du pylore. Gastrectomie, le 19 janvier 1899 : fermeture des deux bouts, gastro-entérostomie. Mort cinq heures après l'opération.*

(M. Hartmann.)

**Examen macroscopique.** — Le fragment enlevé, peu volumineux, comprend environ un centimètre du duodénum et la région pylorique de l'estomac. La pièce ne présente extérieurement aucune particularité digne d'être notée.

A l'ouverture de l'estomac, on aperçoit une tumeur végétante, de coloration grisâtre, avec piqueté hémorrhagique. Cette tumeur est implantée sur la paroi antérieure de l'estomac. Autour de sa base d'implantation, très large, la muqueuse gastrique est fortement épaissie.

Il n'y a pas de ganglions au niveau de la petite courbure. On rencontre trois ou quatre ganglions sous-pyloriques du volume d'un haricot. De plus, dans le cours de l'intervention, on a enlevé un volumineux paquet de ganglions rétro-pyloriques, dont l'extirpation, très pénible, a provoqué une hémorrhagie abondante. Cette hémorrhagie, mal arrêtée, a entraîné la mort de la malade, cinq heures après l'opération.

**Examen histologique.** — J'ai examiné histologiquement un fragment de la tumeur et un des ganglions.

I) **Examen de la tumeur.** — Le fragment examiné a été prélevé à la périphérie de la tumeur. La coupe intéresse toute l'épaisseur de la paroi stomacale. Bien que celle-ci soit entièrement infiltrée par le néoplasme, on peut reconnaître les différentes couches de l'estomac.

1) La *muqueuse* est fortement épaissie. La coupe portant sur la zone périphérique du néoplasme, on peut noter la série des transformations qui conduisent de la muqueuse normale au tissu néoplasique. On trouve d'abord une zone de polyadénome. A ce niveau, les cellules des culs-de-sacs glandulaires sont disposés en une seule couche, et contiennent une forte proportion d'éléments à mucus, qui ont remplacé les éléments sécréteurs plus différenciés des glandes normales. La membrane propre des glandes est conservée. En avançant vers le centre du néoplasme, on constate que les cellules des culs-de-sac perdent le caractère de cellules à mucus. Leur corps protoplasmique se réduit, leur noyau devient plus volumineux et plus riche en chromatine. Plus loin, les altérations s'accentuent ; les cellules se placent sur plusieurs rangs et deviennent polymorphes. La membrane péri-glandulaire disparaît. Les cellules néoformées finissent par perdre toute ordination pseudo-glandulaire et les éléments épithéliaux, pressés sans ordre apparent, n'obéissent plus à aucune systématisation.

(1) MM. TERRIER et HARTMANN. *Loc. cit.*, p. 273.

Telles sont les modifications successives de l'élément épithélial. Le tissu de soutien est peu abondant au niveau des productions adénomateuses typiques et métatypiques. Il est moins abondant encore au niveau de la zone, franchement atypique et se réduit là à quelques rares faisceaux conjonctifs.

Il existe, en certains points, une infiltration embryonnaire très accusée.

2) La *muscularis mucosæ* est intacte là où la prolifération épithéliale a conservé un caractère typique ou métatypique. Entre elle et les culs-de-sacs néoformés, se trouvent de nombreux amas lymphoïdes.— Vers le centre du néoplasme, au contraire, cette couche musculaire est segmentée par de nombreux boyaux qui la traversent pour infiltrer les plans sous-jacents.

3) La *sous-muqueuse* est envahie par une infiltration épithéliale diffuse. Elle contient aussi un grand nombre d'amas de cellules embryonnaires.

4) La *tunique musculaire* est parcourue en tout sens par de nombreuses traînées néoplasiques. Celles-ci deviennent moins nombreuses au niveau des faisceaux qui avoisinent le péritoine. — Mais au niveau de la *couche sous-séreuse* les éléments néoplasiques sont de nouveau plus abondants.

*En somme, la masse principale du néoplasme est un carcinome atypique, sans tendance squirrheuse ; au niveau de sa zone d'extension, il présente, sur une étendue peu considérable, les caractères de l'épithélioma cylindrique.*

II) **Ganglions.** — Je n'ai malheureusement pas pu examiner les ganglions rétro-pyloriques, qui ne m'ont pas été remis. Mon examen n'a porté que sur le plus volumineux des ganglions sous-pyloriques.

*Ce ganglion est envahi par le cancer.* Mais sur certaines coupes l'infiltration épithéliale est si réduite qu'elle ne peut être décélée que par un examen attentif. Sur quelques-unes des coupes, il n'existait que quelques cellules néoplasiques, en un point bien déterminé du sinus sous-capsulaire. Tout le reste du ganglion était intact. Sur d'autres coupes, au contraire, l'envahissement, quoiqu'encore assez discret, est néanmoins facilement reconnaissable. Il porte non seulement sur le sinus sous-capsulaire, mais a aussi atteint le système caverneux. Au niveau des points où se sont fixées les cellules cancéreuses, elles ont provoqué autour d'elles une réaction fibreuse très nette.

**Autopsie.** — A l'ouverture de la cavité abdominale, on constate l'existence d'un épanchement sanguin considérable. Les sutures sont en bon état, et la bouche gastro-intestinale fonctionne bien, comme on le constate en faisant couler de l'eau de l'œsophage dans l'estomac. — Lésions tuberculeuses peu avancées au sommet des poumons.

On trouve dans le mésentère, devant l'aorte abdominale et au-dessus du pancréas, des ganglions légèrement augmentés de volume. Leur examen histologique n'a pas été pratiqué et rien, dans leur aspect extérieur, n'autorise à affirmer leur nature cancéreuse. — Etant donné que les ganglions parastomacaux, premier relai ganglionnaire, présentent des lésions néoplasiques extrêmement limitées, il est vraisemblable, pour ne pas dire certain, que l'augmentation de volume de ces ganglions éloignés n'est pas le fait de lésions cancéreuses.

PIÈCE III.

*Benoît B..., 59 ans, gastrectomie, le 3 mars 1899. Guérison.*

(M. Hartmann.)

**Examen macroscopique.** — La portion enlevée comprend onze centimètres d'estomac et deux centimètres de duodénum, les mensurations ayant été faites sans tenir compte de la rétraction.

Cette pièce ressemble beaucoup à la pièce I. L'estomac a une coloration normale sur la plus grande partie de son étendue. Mais toute la région de la petite courbure est occupée par une plaque blanche et nacrée. De cette plaque se détachent des travées qui pénètrent dans l'épaisseur du petit épiploon épaissi et lardacé. A la palpation, le pylore et la petite courbure présentent une consistance beaucoup plus ferme que normalement.

L'index introduit dans le duodénum ne peut franchir le pylore.

L'estomac est ouvert longitudinalement par une section parallèle aux courbures et occupant le milieu de la face postérieure. On constate alors que le vestibule pylorique contient une grosse végétation cancéreuse, implantée sur la face antérieure de l'estomac. Cette végétation est sessile et n'est pas mobile sur les plans sous-jacents. Elle est extrêmement molle, presque difluente. Au niveau de sa base la muqueuse stomacale est épaissie et il est difficile de fixer macroscopiquement la limite des parties envahies. Le pylore est extrêmement rétréci ; muqueuse pylorique est remplacée par un tissu résistant.

L'*examen macroscopique* de la paroi, au niveau de la section exécutée pour ouvrir l'estomac, montre que les tuniques stomacales, normales au niveau de l'extrémité gauche de la pièce, s'épaississent graduellement lorsqu'on s'avance vers le pylore. A ce niveau, la sous-muqueuse est considérablement augmentée de volume et forme une bande nacrée de plusieurs millimètres d'épaisseur. De cette bande se détachent des travées d'aspect analogue qui s'enfoncent dans la musculaire, elle-même très hypertrophiée. Le duodénum a un aspect absolument normal. Les lésions semblent s'arrêter brusquement au niveau du pylore.

La recherche des ganglions de la petite courbure, rendue extrêmement difficile par l'envahissement en bloc et l'incorporation à l'estomac de tous les éléments de la région, n'a pas été assez prolongée pour permettre d'affirmer catégoriquement l'absence de ganglions à ce niveau. Il existe deux ou trois ganglions sous-pyloriques du volume d'un haricot.

**Examen histologique.** — J'ai examiné histologiquement : 1) la périphérie de la tumeur au niveau de sa zone d'extension vers le cardia ; 2) un ganglion.

I) **Tumeur.** — La coupe, pratiquée à la limite du néoplasme, intéresse la totalité de la paroi gastrique.

L'examen à un faible grossissement montre que la lésion porte surtout sur la muqueuse et la sous-muqueuse qui sont considérablement épaissies. Les autres tuniques sont, au contraire, peu touchées.

1) La *muqueuse* et la *sous-muqueuse* présentent des lésions variables suivant le point considéré.

A) Dans la portion de la coupe, qui répond au centre du néoplasme, tous les éléments de la muqueuse normale ont disparu. L'épithélium de la superficie fait défaut ; il n'y a plus trace de muscularis mucosæ et il est impossible de savoir ce qui appartient à la muqueuse et à la sous-muqueuse. Le tissu néoplasique est formé de cellules épithéliales et d'un stroma. Les cellules épithéliales forment des groupes peu volumineux ; la plupart de ceux-ci comprennent 6 à 8 éléments cellulaires ; mais les cellules néoplasiques sont parfois associées au nombre de deux seulement. Chacune de ces cellules possède un noyau volumineux, prenant fortement les colorants. — Le stroma présente un développement considérable et prédomine de beaucoup sur les formations épithéliales. Il est constitué par une substance fondamentale homogène dans laquelle sont placées des cellules conjonctives jeunes, polymorphes, mais le plus souvent fusiformes. Au niveau de la surface libre du néoplasme, il existe une infiltration embryonnaire extrêmement marquée.

B) Dans la partie de la coupe qui répond à la périphérie du néoplasme les lésions sont moins avancées. La muscularis mucosæ, bien visible, encore que perforée par de nombreuses traînées néoplasiques, indique nettement les limites respectives de la muqueuse et de la sous-muqueuse. La muqueuse contient de nombreux boyaux épithéliaux. Mais ici l'épithélium de revêtement de la surface interne de l'estomac est conservé. On retrouve également quelques culs-de-sac glandulaires ; mais la plupart de ces culs-de-sac présentent un revêtement à plusieurs couches formé par des cellules qui tendent individuellement à prendre les caractères des cellules néoplasiques. — Au niveau de la sous-muqueuse, le néoplasme présente un aspect analogue. On trouve ici, entre les boyaux épithéliaux, des amas de cellules arrondies, présentant tous les caractères des amas lymphoïdes, placés normalement au-dessus de la muscularis mucosæ.

2) La musculeuse est légèrement hypertrophiée. Elle a conservé sa disposition générale normale. Elle contient quelques traînées épithéliales qui forment des travées placées perpendiculairement à la surface libre de l'estomac et placées de préférence le long des vaisseaux.

3) Dans la couche sous-séreuse, on aperçoit de rares amas de cellules néoplasiques.

En résumé, il s'agit d'un *carcinome atypique*, à stroma très abondant, mais formé par du tissu conjonctif qui n'est pas encore adulte.

II) **Ganglion.** — J'ai examiné le plus volumineux des ganglions du groupe sous-pylorique.

*Ce ganglion est dégénéré et contient de nombreuses traînées épithéliales, présentant les mêmes caractères qu'au niveau de la tumeur gastrique.* Le tissu ganglionnaire, au niveau des points non envahis, est remarquablement conservé et ne présente pas traces de lésions inflammatoires.

PIÈCE IV.

*X..., cancer de la petite courbure. Gastrectomie le 29 mai 1899. Fermeture des deux bouts. Gastro-entérostomie antérieure. — Guérison.*

(M. Hartmann.)

**Examen macroscopique.** — La partie enlevée comprend le pylore, le vestibule pylorique et une partie du corps de l'estomac.

La petite courbure est occupée par une masse dure, blanchâtre, d'aspect scléreux se prolongeant dans l'épaisseur du petit épiploon. De cette masse se détache une travée fibreuse qui déprime le tiers supérieur des parois antérieure et postérieure de l'estomac, et donne à ce dernier un aspect en bissac. A la palpation, toute la région de la petite courbure présente une consistance extrêmement ferme.

On ouvre l'estomac le long de la grande courbure. On aperçoit alors une large ulcération, ayant environ huit centimètres de diamètre. Le contour de cette ulcération est formé par un bourrelet saillant. Le fond est tomenteux, rougeâtre, creusé de sillons s'entrecroisant en différents sens, et présente un piqueté hémorragique.

A un centimètre et demi du bourrelet, la muqueuse gastrique paraît saine.

Le grand épiploon a été détaché au ras de la grande courbure. Il est donc impossible d'être fixé sur l'état des ganglions sous-pyloriques qui n'ont pas été extirpés. On n'aperçoit pas de ganglions au niveau de la petite courbure; mais les graves altérations de cette région rendent leur recherche très difficile et ne permettent pas d'affirmer catégoriquement l'absence de ganglions à ce niveau.

**Examen histologique.** — L'examen a porté sur une portion du contour de l'ulcération. L'étude de la coupe avec un faible grossissement montre que la disposition générale de la paroi stomacale est bien conservée. Nous étudierons donc successivement les lésions des différentes tuniques :

1) *Muqueuse.* A l'une des extrémités de la coupe, la muqueuse n'est pas envahie par le néoplasme ; elle ne présente même que des lésions inflammatoires très atténuées. Lorsqu'on se rapproche du centre de la coupe, on constate un épaississement du tissu connectif interglandulaire et une réduction des acini glandulaires. A cette deuxième zone, succède brusquement le tissu néoplasique. Celui-ci est formé par un amas diffus des cellules épithéliales et par un stroma, d'ailleurs très réduit. Les cellules épithéliales sont extrêmement polymorphes. Leur corps protoplasmique est petit, granuleux, fortement coloré en rose par l'éosine, en rouge brun par le carmin aluné. Le noyau est volumineux, irrégulier, très riche en éléments chromatiques. Sur les préparations colorées à la safranine, on aperçoit de nombreuses figures karyokinétiques. A la surface du néoplasme, l'épithélium stomacal a disparu. Il est remplacé par une zone nécrotique dont l'épaisseur augmente lorsqu'on se rapproche du centre de l'ulcération.

Le stroma est formé par de fines fibrilles de tissu conjonctif, qui accom-

pagnent les capillaires et par des cellules jeunes de tissu conjonctif. On trouve, par places, de nombreux amas de cellules embryonnaires. Celles-ci sont surtout très abondantes au-dessous de la zone nécrotique superficielle.

2) La *muscularis mucosæ* est bien conservée au-dessous de la muqueuse saine ; plus loin, elle est morcelée par les traînées néoplasiques, et finalement disparaît vers le centre du néoplasma.

3) La *sous-muqueuse*, envahie là où la muscularis mucosæ est détruite, paraît, au premier abord, indemne au-dessous de la muqueuse saine. Un examen attentif montre qu'il n'en est rien, et qu'elle contient à ce niveau de nombreuses traînées néoplasiques qui paraissent placées dans les lymphatiques sous-muqueux.

4) La *musculaire* contient quelques boyaux épithéliaux. Il en est de même de la *sous-séreuse*. Un des troncs lymphatiques sous-séreux contient de nombreuses cellules épithéliales.

On trouve, à l'union de la musculaire et de la sous-séreuse un nodule arrondi, de 450 à 500 μ de diamètre, presque entièrement formé de tissu néoplasique. Bien que ce nodule ne contienne plus de tissu lymphoïde, sa forme régulièrement arrondie, son encapsulement parfait, son isolement complet du reste du néoplasme (isolement dont j'ai pu me convaincre par des coupes sériées) : tout cela porte à croire qu'il s'agit d'un de ces ganglions lymphatiques intra-pariétaux, sur lesquels M. Letulle a récemment attiré l'attention. M. Letulle, auquel j'ai montré cette coupe, a d'ailleurs bien voulu confirmer cette interprétation. *Je peux donc conclure à l'existence d'un ganglion lymphatique intra-pariétal envahi.*

## Pièce V.

*Cancer du corps de l'estomac. — Gastrectomie cylindrique : gastro-entérostomie. Guérison.*

(M. Poirier.)

**Examen macroscopique.** — Le segment enlevé comprend le vestibule pylorique et une partie du corps de l'estomac, limitée à gauche par une ligne verticale, passant à deux centimètres environ à droite du cardia.

Examiné par sa face antérieure, l'estomac présente un aspect presque normal ; ce n'est qu'en regardant avec soin les parties qui avoisinent les courbures que l'on aperçoit sous la séreuse de fines traînées lactescentes, légèrement bosselées, qui ne sont autres que des lymphatiques injectés par le cancer. La face postérieure est beaucoup plus touchée que l'antérieure. Dans sa moitié supérieure, elle est occupée par une masse scléro-lipomateuse, qui se continue en haut avec le petit épiploon épaissi et lardacé. Sur cette masse se détache une formation kystique arrondie du volume d'une noix (v. fig. 16).

On ouvre l'estomac, par une section parallèle aux courbures et placée au milieu de la face antérieure. On aperçoit alors une vaste ulcération, présentant un diamètre d'environ 8 centimètres. Cette ulcération occupe la petite courbure

et la plus grande partie de la face postérieure. Du côté pylorique, elle est distante de la limite du fragment enlevé de un centimètre et demi. Du côté cardiaque, elle est séparée de la ligne de section par 4 centim. environ, du côté de la grande courbure, par 2 ou 3 millim. seulement près de la petite courbure. A ce niveau, l'extirpation n'a donc pas été complète, car on peut se rendre compte, même par le simple examen macroscopique, que la sous-muqueuse est envahie. Le contour de l'ulcération est assez régulièrement arrondi. Son fond est finement mamelonné, tomenteux, couvert d'un enduit glaireux. Lorsque, par un filet d'eau, on s'est débarrassé de cet enduit, on voit que ce fond est parsemé d'un fin piqueté hémorrhagique. L'ulcération est entourée par un bourrelet arrondi, de consistance très molle, qui se continue insensiblement avec la muqueuse saine, sans qu'il soit possible de préciser macroscopiquement la limite du néoplasme.

Le petit épiploon est transformé en une masse dure, criant sous le scalpel et il est impossible d'établir par la dissection l'absence ou l'existence de ganglions lymphatiques à ce niveau. Le grand épiploon, au contraire, est d'aspect normal, il contient cinq ou six ganglions, appartenant au groupe sous-pylorique. Ces ganglions sont augmentés de volume. (v. fig. 16.)

**Examen histologique.** — L'examen histologique a porté : 1) sur une partie du bourrelet qui entoure l'ulcération ; 2) sur l'insertion stomacale du petit épiploon ; 3) sur deux ganglions de la grande courbure.

I) **Bourrelet.** — Lorsqu'on examine la coupe à un faible grossissement, on voit qu'elle est essentiellement formée d'un grand nombre de cavités pseudo-glandulaires, séparées par un stroma conjonctif.

*a*) Ces cavités pseudo-glandulaires affectent des formes variées.

Quelques-unes sont régulièrement arrondies ; mais la plupart présentaient un contour sinueux ; dans leur lumière proéminent de nombreuses saillies, de formes irrégulières.

Certaines de ces saillies ont leur centre formé par un axe conjonctif. D'autres, au contraire, paraissent exclusivement constituées par une accumulation limitée des éléments épithéliaux. Le volume des cavités n'est pas moins variable que leur forme ; quelques-unes d'entre elles acquièrent des dimensions considérables. Je rappelle, à ce propos, que sur la partie postérieure de la pièce se trouvait une cavité kystique du volume d'une noix. — Le revêtement qui tapisse ces cavités est formé de cellules, le plus souvent cylindriques, mais parfois cubiques. Leur corps protoplasmique est réduit ; leur noyau est, au contraire, énorme et très riche en éléments chromatiques. Ces cellules sont disposées en plusieurs couches ; en quelques points cependant, il n'existe qu'une seule couche d'éléments épithéliaux. Cet épithélium n'adhère que faiblement au stroma ; dans la plupart des culs-de-sac, il s'est détaché et est tombé dans la cavité. — La lumière de certains de ces culs-de-sac glandulaires est vide. Mais, en d'autres points, on aperçoit au centre de la cavité du mucus contenant des détritus granuleux et quelques leucocytes. Cette sécrétion muqueuse se fait d'ailleurs d'une façon irrégulière et atypique et paraît être à la fois holocrine et mérocrine.

*b*) Le stroma est formé par un tissu conjonctif, dont l'aspect varie suivant les points ; en certains endroits, c'est du tissu conjonctif adulte ; en d'autres, au contraire, c'est du tissu conjonctif jeune, faiblement fibrillaire et riche en éléments cellulaires de forme variable. Ce stroma ne contient que peu de vaisseaux.

II) **Coupe de l'insertion stomacale du petit épiploon.** — La coupe affecte la forme d'un triangle isocèle dont la base répond à la petite courbure et le sommet à la section du petit épiploon.

Du côté de la petite courbure, on trouve quelques faisceaux musculaires, dissociés par des travées fibreuses très denses, et quelques alvéoles cancéreux. La constitution normale du petit épiploon est profondément modifiée. Il est fortement sclérosé. D'épaisses bandes de tissu fibreux, au milieu desquelles apparaissent des amas de cellules embryonnaires, séparent les lobules adipeux. Au milieu de cette masse scléro-lipomateuse, on aperçoit des lumières vasculaires et de nombreux tubes épithéliaux.

Les lumières vasculaires représentent la section des artères et des veines coronaires qui longent la petite courbure.

Les tubes épithéliaux ont la même disposition générale et présentent les mêmes détails de structure que les tubes de la tumeur stomacale. Certains de ces tubes sont très régulièrement arrondis ; ils sont entourés par des faisceaux conjonctifs, circulairement disposés et par quelques rares fibres lisses. Cette enveloppe limitante rappelle beaucoup la paroi des collecteurs lymphatiques satellites des vaisseaux coronaires, et on peut se demander si ces formations épithéliales ne représentent pas des thromboses cancéreuses des vaisseaux lymphatiques, qui longent normalement la petite courbure.

En résumé, il s'agit dans ce cas d'un épithélioma microcystique (Hauser), ayant profondément envahi la petite courbure.

III) **Ganglions.** — J'ai examiné les deux plus volumineux ganglions du groupe sous-pylorique.

*Ganglion a.* — Sur certaines coupes, il n'existe aucune trace de tubes épithéliaux. Sur d'autres, au contraire, on rencontre de nombreuses formations néoplasiques. Elles sont toutes placées dans le sinus sous-capsulaire et refoulent les follicules vers le centre du ganglion. Les lésions de sclérose sont peu marquées. La topographie générale du ganglion est bien conservée.

*Ganglion b.* — Ce ganglion présente des lésions beaucoup plus avancées. Les tubes épithéliaux, très nombreux, occupent non seulement la zone périphérique, mais tendent à envahir le système caverneux et à se rapprocher du hile. La transformation néoplasique est cependant loin d'être totale. Une bonne partie du ganglion est encore respectée ; les centres germinatifs présentent une remarquable intégrité.

En somme, les *deux ganglions examinés sont envahis*, mais l'envahissement est beaucoup plus marqué dans le deuxième que dans le premier.

## Pièce VI.

*D..., 58 ans. — Cancer de la région pylorique. — Pylorectomie le 13 juillet 1899 : fermeture des deux bouts, gastro-entérostomie. — Mort le 17 juillet.*

(M. Terrier.)

**Examen macroscopique.** — La portion enlevée comprend toute la zone pylorique de l'estomac et 1 centim. du duodénum.

La région pylorique est fortement augmentée de consistance. Il n'existe pas de traînées de lymphangite cancéreuse au-dessous du péritoine.

L'estomac est ouvert sur le milieu de sa face postérieure, par une section parallèle aux deux courbures. On aperçoit alors une surface ulcérée, occupant le bord supérieur de la cavité gastrique. Cette ulcération est allongée de droite à gauche, et atteint dans ce sens une longueur de 5 à 6 centim. environ ; elle ne mesure que 3 centimètres dans le sens transversal. Son fond est rouge sanieux, un peu mamelonné, son contour, assez régulier, est formé par un bourrelet de consistance plus ferme que la muqueuse stomacale adjacente. Du côté stomacal, la muqueuse qui avoisine le néoplasme est saine sur une étendue de 3 à 4 centimètres. Du côté du duodénum, la tumeur reste à quelques millimètres de la jonction de cet organe et de l'estomac ; en un point cependant, elle poussse un prolongement qui vient prendre contact avec la ligne de jonction stomaco-duodénale, mais paraît se terminer brusquement au niveau de cette ligne. Le segment du duodénum enlevé est, en apparence, absolument sain.

Le petit épiploon est épaissi et lardacé. Tous les éléments de la petite courbure sont compris dans une masse blanchâtre, très résistante, qui les incorpore à la paroi gastrique. La recherche des ganglions donne des résultats négatifs.

Dans le grand épiploon, d'aspect normal, on aperçoit plusieurs petits ganglions, très durs, roulant sous le doigt.

**Examen histologique.** — J'ai examiné sur cette pièce :

I) le bord de l'ulcération ;

II) l'insertion stomacale du petit épiploon ;

III) la partie initiale du duodénum ;

IV) un ganglion du groupe sous-pylorique. (Voir après : autopsie.)

I) **Bord de l'ulcération.** — A un faible grossissement, on constate que la topographie générale de la paroi gastrique est assez bien conservée. Mais, bien que le fragment ait été partiellement prélevé sur des parties en apparence saines, on constate que l'envahissement néoplasique s'étend jusqu'à l'extrême limite de la coupe.

1) La *muqueuse* a subi une transformation néoplasique complète. Lorsqu'on examine l'extrémité de la coupe qui répond à la zone la moins lésée, on note déjà de profondes modifications des culs-de-sac glandulaires. Ceux-ci se sont

multipliés ; leurs cellules constituantes sont devenues plus basses, leur corps protoplasmique a diminué de volume, leur noyau est très riche en substance chromatique. Sur les préparations colorées à la safranine, on aperçoit de nombreuses figures de kinèse. — Le tissu interglandulaire est abondant et infiltré de nombreux éléments embryonnaires.

Lorsqu'on se rapproche de l'autre extrémité de la coupe, on a sous les yeux l'aspect typique de l'épithélioma médullaire. Les culs-de-sac néoformés sont pressés les uns contre les autres ; ils sont peu volumineux, mais leurs dimensions augmentent graduellement lorsqu'on se rapproche des parties profondes de la muqueuse. La plupart de ces culs-de-sac sont tapissés par une seule rangée de cellules épithéliales, présentant les caractères que j'ai déjà indiqués. Dans d'autres tubes, les éléments épithéliaux s'accumulent sur plusieurs rangs et forment des saillies irrégulières à l'intérieur du tube glandulaire. Dans d'autres points, enfin, les cellules subissent la dégénérescence muqueuse et tombent dans la lumière du tube. Cette dégénérescence muqueuse, qui donne à certaines parties de la coupe l'aspect de l'épithélioma colloïde, est très limitée.

2) La *muscularis mucosæ* a presque entièrement disparu. Ses fibres ont été dissociées et ont perdu leur direction primitive de sorte que ce n'est que par plans qu'on peut fixer, très approximativement d'ailleurs, la limite de la muqueuse et de la sous-muqueuse. Celle-ci est entièrement envahie par le néoplasme.

3) La *musculaire* est également infiltrée et morcelée par les traînées épithéliales. Ses fibres, dissociées, forment le stroma du néoplasme.

4) La *sous-séreuse* contient de nombreux tubes épithéliaux. Le riche réseau veineux sous-séreux est absolument indemne. En revanche, je ne retrouve aucun tronc lymphatique intact à ce niveau.

II) **Insertion stomacale du petit épiploon.** — La coupe pratiquée perpendiculairement à la direction de la petite courbure a intéressé un centimètre environ de petit épiploon et la portion attenante de la paroi stomacale.

Au niveau de sa partie supérieure le fragment de l'épiploon a un aspect absolument normal et est essentiellement formé de tissu adipeux, dans lequel courent des vaisseaux de petit calibre. Ceux-ci sont complètement indemnes. On retrouve à côté d'eux quelques vaisseaux lymphatiques dont le contenu est normal.

La racine de ce méso et la partie adjacente de l'estomac sont, au contraire, très modifiées.

Le tissu graisseux de l'épiploon est remplacé par une gangue fibreuse qui se continue avec les travées de sclérose qui sillonnent le muscle gastrique. Dans cette gangue on aperçoit de nombreux tubes épithéliaux et plusieurs sections vasculaires.

Les tubes épithéliaux rappellent, par leur disposition générale et la morphologie de leurs cellules constituantes, les formations analogues décrites dans la coupe précédente.

Les sections vasculaires répondent aux branches de l'artère et de la veine

coronaire. Les artères présentent une remarquable intégrité. Les veines sont au contraire fortement touchées et offrent toute une série de lésions de nature et d'intensité variables pour chacune d'entre elles. L'une d'elles est simplement thrombosée, mais ne présente pas trace d'envahissement cancéreux. La plupart contiennent des cellules néoplasiques qui forment sur la paroi interne du vaisseau un élégant revêtement d'épithélium ici cubique, là cylindrique.

Ce revêtement pousse des prolongements dans le centre du vaisseau. Certains de ces prolongements sont exclusivement formés de cellules épithéliales; d'autres ont un axe central constitué soit par des filaments de fibrine, soit même par de minces tractus conjonctifs. La paroi de certaines veines contient de nombreuses cellules néoplasiques qui dissocient les éléments constituants de cette paroi. Les troncs lymphatiques paravasculaires ont disparu et sont remplacés par des boyaux épithéliaux.

III) **Partie initiale du duodénum.** — La partie initiale du duodénum et la portion attenante du pylore ont été examinées en deux points (coupes A et B).

La *coupe A* a été exécutée au niveau du prolongement qui venait prendre contact avec la ligne de jonction stomaco-duodénale (voyez examen macroscopique). Elle montre que le néoplasme s'arrête nettement au niveau de la valvule pylorique et que le duodénum est absolument sain.

La *coupe B* a intéressé le duodénum en un point où le néoplasme gastrique était distant de quelques millimètres de l'orifice pylorique. Le duodénum est cependant envahi à ce niveau. On trouve notamment deux vaisseaux lymphatiques, contenant des cellules néoplasiques. Ces vaisseaux sont placés dans la zone celluleuse lâche sous-brunnerienne. Ils sont distants d'environ 9 à 10 millimètres du pylore. Il existe également quelques tubes épithéliaux dans la couche musculaire du duodénum. L'envahissement du duodénum par voie lymphatique est ici manifeste. (V. fig. 14 et 15.)

**Autopsie.** — L'autopsie est pratiquée vingt-quatre heures après la mort. Rien de particulier au niveau de la suture pariétale. Pas de liquide dans la cavité abdominale. Les anses intestinales ne sont ni dilatées, ni vascularisées.

L'estomac est distendu et contient une énorme quantité de sang putréfié.

Les sutures d'occlusion de l'estomac et du duodénum sont parfaites, au moins en ce qui concerne le surjet péritonéal. La suture de la gastro-entérostomie est également en bon état.

Pas de noyaux secondaires dans le foie. Reins normaux. — Poumons sains. — Cœur légèrement chargé de graisse.

En somme, hémorrhagies intra-stomacales, successives, abondantes, avec putréfaction. Mort par hémorrhagie et intoxication.

**Examen des ganglions.** — Les ganglions éloignés abdominaux et thoraciques présentaient un aspect absolument normal. J'ai disséqué avec soin les ganglions parastomacaux. Il restait plusieurs ganglions, placés le long de la petite courbure, sur le trajet des branches ascendantes de la coronaire (groupe gauche ou ascendant). On en trouvait également le long de la portion

rétro-gastrique du tronc de la coronaire (groupe de la faux de la coronaire). Tous ces ganglions étaient d'apparence normale.

Un examen histologique de contrôle a été pratiqué et a porté sur 4 de ces ganglions.

Un des ganglions a été prélevé sur la pièce opératoire dans la région sous-pylorique. Il ne présente aucune lésion. Les quatre autres ganglions ont été enlevés à l'autopsie sur la petite courbure. Ils présentent des lésions infectieuses très marquées, telles que desquamation considérable et tuméfaction de l'endothélium des voies lymphatiques, modifications du noyau des mononucléaires, etc. Il existe même, en certains points, des zones nécrosées prenant une coloration diffuse sous l'action des réactifs. Mais il n'y a pas d'envahissement néoplasique.

**Nota. — La recherche des lymphatiques dans la tumeur par l'injection picro-osmio-argentique ne m'a donné que des résultats négatifs.**

### Pièce VII.

*Joséphine C..., 52 ans. — Cancer du pylore. — Pylorectomie, le 13 août 1899, suivant le procédé de Billroth, première manière. — Mort le 5 septembre.*

(M. Pierre Delbet.)

**Examen macroscopique.** — Je n'ai pu avoir sur les caractères macroscopiques de la pièce opératoire que des renseignements très brefs.

Il s'agissait d'un cancer de la région pylorique. En ouvrant l'estomac on apercevait une volumineuse végétation néoplasique placée au niveau de l'entrée du canal pylorique. Celui-ci était extrêmement rétréci et ses parois présentaient une épaisseur considérable.

Il existait des ganglions au-dessous du pylore ; ces ganglions étaient placés dans le grand épiploon, à une distance assez considérable de l'estomac. Ils étaient de très petit volume.

**Examen histologique.** — Je n'ai examiné personnellement que le paquet ganglionnaire ; mais, grâce à l'obligeance de M. le Dr Lion qui a mis ses coupes à ma disposition, j'ai pu étudier le néoplasme lui-même.

I) **Examen de la tumeur.** — Deux fragments de la tumeur ont été examinés. L'un a été recueilli au niveau de l'extrémité stomacale du néoplasme; l'autre a été prélevé au niveau de l'extrémité pylorique.

A) Sur la première coupe, on peut suivre facilement la progression des lésions de la périphérie sur le centre.

1) La coupe n'a point cependant intéressé la muqueuse stomacale saine et, dès l'extrême limite du fragment examiné, cette muqueuse est déjà fortement altérée. Les parties superficielles de la couche glandulaire présentent pourtant un aspect à peu près normal. On note cependant une légère dilatation des glandes, une hypersécrétion muqueuse et une augmentation du tissu de soutien interglandulaire. Au même niveau, le fond des culs-de-sac est fortement altéré.

Ils ont en grande partie disparu et sont remplacés par un amas presque homogène d'éléments épithéliaux, entre lesquels sont disséminés les éléments cellulaires de stroma normal de la muqueuse gastrique. — A ce niveau l'épithélium de la surface est conservé. La muscularis mucosæ et, a fortiori, les couches sous-jacentes sont encore intactes.

2) Lorsqu'on se rapproche du centre de la tumeur, on constate les modifications suivantes. Du côté de la surface interne de l'estomac, l'épithélium a disparu. La partie superficielle de la muqueuse est constituée en ce point par des formations pseudo-glandulaires, séparées par un stroma riche en éléments cellulaires de formes variées. Vers les parties profondes de la muqueuse, certaines de ces formations pseudo-glandulaires subissent de notables modifications et se transforment en amas épithéliaux, absolument atypiques; mais la plupart subissent la dégénéresceece muqueuse. Cette transformation particulière est extrêmement étendue en ce point du néoplasme. Dans la plus grande partie de la coupe on a sous les yeux l'aspect typique de l'épithélioma à cellules muqueuses ; grands alvéoles, remplis par une substance claire et réfringente, donnant les réactions histo-chimiques du mucus et contenant quelques noyaux. En plusieurs points, il est facile de suivre les étapes de cette transformation muqueuse. On passe graduellement de l'acinus, simplement dilaté, avec revêtement régulier de cellules muqueuses, à l'alvéole rempli d'une masse presque homogène, en passant par l'étape intermédiaire, où on voit les cellules muqueuses tombées dans le centre de la cavité, mais encore bien conservées. Le stroma peu abonant s'atrophie par places et laisse communiquer entre eux les alvéoles dilatés.

A ce niveau, la *muscularis mucosæ* est détruite et la sous-muqueuse envahie. Les amas lymphoïdes de la muqueuse présentent une remarquable intégrité.

La *musculaire et la séreuse* sont intactes. On aperçoit cependant dans la musculaire la coupe de quelques traînées néoplasiques. La section de l'une de ces traînées est régulièrement arrondie ; étant données la forme et la situation paravasculaire de cette traînée, il est vraisemblable qu'il s'agit là d'un vaisseau lymphatique envahi.

B) Je n'ai pas pu avoir de renseignements précis sur l'orientation exacte de cette coupe, pratiquée au niveau de la portion pylorique du néoplasme. Elle a dû intéresser tangentiellement l'extrémité même de celui-ci. Les deux extrémités de la coupe présentent en effet des lésions beaucoup moins marquées que la partie centrale.

Je n'insisterai pas sur les caractères du néoplasme, caractères qui sont identiques à ceux de la coupe précédente. Je ferai seulement remarquer que l'on rencontre dans la zone sous-séreuse plusieurs vaisseaux sanguins et que ces vaisseaux sont accompagnés par de multiples traînées épithéliales.

II) **Ganglions.** — J'ai examiné trois des ganglions du groupe sous-pylorique. Un de ces ganglions était absolument intact. Les deux autres, au contraire, présentaient les lésions caractéristiques d'un envahissement au début. Des coupes multipliées m'ont été nécessaires pour que je puisse affirmer cet envahissement.

Ce n'est que sur quelques-unes d'entre elles qu'on peut apercevoir des cellules cancéreuses, placées dans le sinus sous-capsulaire et aisément reconnaissables à leur dégénérescence muqueuse, mise en évidence par les réactifs appropriés.

### Pièce VIII

*M..., 48 ans. Cancer du pylore. Pylorectomie : gastro-duodénostomie (Kocher). Guérison.*

(M. Hartmann).

**Examen macroscopique.** — La pièce comprend 2 centimètres du duodénum, le pylore et une portion du corps de l'estomac.

La consistance de l'estomac est très augmentée au niveau du pylore et de la petite courbure. Lorsqu'on examine la face antérieure de la pièce, on aperçoit dans le voisinage de la petite courbure une tache blanche d'aspect scléreux ; cette tache, qui présente une hauteur de 1 à 2 centimètres environ, présente par places un aspect mamelonné et muriforme. On retrouve deux taches, analogues près de la grande courbure.

La face postérieure de l'estomac est également indurée dans le voisinage de la petite courbure ; elle est d'aspect normal près de la grande courbure.

L'estomac est ouvert par une section longitudinale, sur le milieu de sa face postérieure. On aperçoit alors une énorme ulcération qui occupe le bord supérieur de la région pylorique et empiète sur les deux faces, mais surtout sur la face antérieure. Du côté de l'estomac, la section chirurgicale a rasé l'ulcération. Le contour de celle-ci est dentelé, déchiqueté. Il est formé par un bourrelet saillant qui se continue insensiblement avec la muqueuse gastrique avoisinante. Le fond de l'ulcération est irrégulier, raviné, surtout au niveau de la petite courbure ; il présente une coloration générale grisâtre sur laquelle se détache un fin piqueté hémorrhagique. Le duodénum paraît absolument intact.

Lorsqu'on examine la paroi stomacale au niveau de la coupe pratiquée pour ouvrir l'estomac, on constate qu'il existe, surtout au niveau du pylore, un épaississement considérable qui porte sur toutes les tuniques, mais principalement sur la sous-muqueuse et la musculeuse. La musculeuse a l'aspect de la chair du homard cru ; la sous-muqueuse est remplacée par une bande scléreuse d'où partent des travées blanchâtres qui s'enfoncent perpendiculairement dans la tunique musculaire.

Le petit épiploon est lardacé. On voit se détacher de l'estomac, près de la petite courbure, des cordons arrondis et bosselés qui s'enfoncent dans cet épiploon.

La dissection des éléments contenus dans l'épaisseur de ce méso est très difficile. On arrive cependant à isoler un petit ganglion, difficile à distinguer macroscopiquement des lobules adipeux envahis par le néoplasme.

Le grand épiploon contient une chaîne de ganglions, augmentés de volume

et de consistance. Ces ganglions, très mobiles, sont séparés de la grande courbure par une distance d'environ deux centimètres.

**Examen histologique.** — J'ai examiné histologiquement : I) la zone d'extension du néoplasme du côté du cardia ; II) l'insertion stomacale du petit épiploon ; III) la partie initiale du duodénum ; IV) plusieurs ganglions.

I) **Zone d'extension.** — L'examen à un faible grossissement permet de se rendre compte de la topographie générale de la coupe. Celle-ci, pratiquée à la limite de l'ulcération, intéresse toute l'épaisseur de la paroi gastrique. Les différentes tuniques stomacales sont considérablement épaissies.

L'examen à un plus fort grossissement permet de préciser leurs lésions respectives.

1) *Muqueuse.* — Vers l'une des extrémités de la coupe, la muqueuse est encore respectée par le néoplasme ; mais elle présente des lésions de gastrite, telles que la dégénérescence muqueuse de l'épithélium sécréteur des culs-de-sac glandulaires et l'augmentation de volume des espaces conjonctifs interglandulaires. A cette première zone, on en voit succéder une deuxième, caractérisée par une multiplication considérable des culs-de-sac glandulaires ; ceux-ci ont conservé leur aspect typique, bien que, par places, la forme cubique des éléments cellulaires, la réduction du corps protoplasmique et l'augmentation de volume des noyaux accusent la tendance maligne. Plus loin les formations glandulaires disparaissent progressivement et finissent par être entièrement remplacées par un amas diffus de cellules épithéliales, ne s'ordonnant en aucun point en formations pseudo-glandulaires. Par contre, si la nature sécrétante primitive des éléments néoformés ne se manifeste plus par leur ordination collective, elle s'accuse par la dégérescence muqueuse que présente individuellement chacune d'elles. Cette transformation muqueuse est extrêmement marquée au niveau de certains îlots qui présentent l'aspect typique de l'épithélioma à cellules muqueuses ou épithélioma colloïde.

2) La *muscularis mucosæ* est absolument intacte au niveau de la muqueuse normale. Elle présente une série d'altérations graduelles qui vont de l'infiltration discrète par les cellules cancéreuses à la dissociation poussée à un extrême degré. Les amas lymphoïdes, placés au-dessus de cette couche musculaire, ont gardé leur aspect normal.

3) La *sous-muqueuse* est envahie par le néoplasme sur toute l'étendue de la coupe, même au-dessous de la zone répondant à la muqueuse saine. Dans la sous-muqueuse, le néoplasme revêt surtout l'aspect du carcinome diffus. En certains points, cependant, on retrouve des formations pseudo-glandulaires et des îlots présentant la dégénérescence muqueuse. Les artères et les veines de la sous-muqueuse sont respectées par le néoplasme. Par contre, je trouve des amas de cellules cancéreuses dans plusieurs troncs lymphatiques, sous-jacents à la muqueuse saine. Ces troncs sont aisément reconnaissables à leur contenu leucocytaire et à leur paroi bien moins différenciée que celles des veinules voisines.

4) La *couche musculaire* est parcourue par de nombreuses traînées épithéliales.

D'autres amas cancéreux, plus clairsemés, se montrent dans la couche sous-séreuse.

II) **Insertion stomacale du petit épiploon.** — La coupe, très étendue, intéresse toute l'épaisseur de la paroi gastrique au niveau de la petite courbure, et un centimètre environ du petit épiploon. Elle a été pratiquée de façon à sectionner transversalement les gros troncs vasculaires qui coupent la petite courbure.

La *muqueuse et la sous-muqueuse*, absolument confondues, sont envahies par des alvéoles d'épithélioma à cellules muqueuses que séparent de minces tractus conjonctifs. — La *musculeuse*, très amincie, est morcelée par des traînées néoplasiques, présentant ici la structure du carcinome diffus, là au contraire l'aspect de l'épithélioma colloïde.

La *zone sous-séreuse* contient de nombreuses sections vasculaires. Artères et veines sont complètement indemnes. On n'aperçoit pas tout d'abord les troncs lymphatiques, qui sont les satellites habituels de ces vaisseaux. Ces troncs sont bourrés de cellules épithéliales ; les altérations que présentent ces lymphatiques sont tellement marquées que rien ne permet d'affirmer, sans conteste possible, leur véritable identité. Mais la situation paravasculaire de certaines traînées, leur forme régulièrement arrondie, l'absence sur la coupe de troncs lymphatiques normaux et, enfin, les données de l'examen macroscopique qui a montré l'existence, à côté des vaisseaux, de cordons indépendants, arrondis et bosselés, tout cela permet d'affirmer la nature lymphatique des traînées en question.

Sur la même coupe, on rencontre, au-dessous du péritoine, la section d'un des ganglions de la petite courbure. Ce ganglion présente des lésions extrêmement marquées. Le tissu ganglionnaire est presque entièrement détruit. Seuls quelques follicules ont été respectés.

III) **Partie initiale du duodénum.** — La coupe intéresse le pylore et environ un centimètre et demi du duodénum. La masse principale du néoplasme s'arrête brusquement au niveau du pylore et, au premier abord, le duodénum paraît absolument sain. Mais un examen plus attentif montre qu'il existe des cellules cancéreuses, à l'intérieur des lymphatiques du duodénum. Détail curieux, un embolus néoplasique occupe le chylifère central d'une des villosités. Les autres lymphatiques infectés sont placés dans la sous-muqueuse ou au milieu même des glandes de Brunner. Mais cet envahissement est extrêmement limité et ne s'étend pas au delà de 2 à 3 millimètres de l'orifice pylorique. Sur tout le reste de son étendue, le duodénum est absolument sain.

Il s'agit, en résumé, d'un épithélioma colloïde ayant envahi la petite courbure et ayant infecté les lymphatiques de la portion toute initiale du duodénum.

IV) **Ganglions.** — J'ai examiné deux ganglions de la grande courbure et trois ganglions de la petite courbure.

A) Les deux ganglions de la grande courbure appartiennent au groupe sous-pylorique. — Le premier de ces ganglions a le volume d'un noyau de cerise. Il présente des lésions extrêmement étendues. Les deux tiers environ de la coupe

sont occupés par de larges alvéoles d'épithélioma à cellules muqueuses. Le dernier tiers est formé par du tissu ganglionnaire qui est comme tassé par le néoplasme. — Le deuxième ganglion est gros comme un pois. Encore que moins touché que le précédent, il est déjà fortement envahi. Les amas épithéliaux ont déjà abandonné le sinus périphérique pour se répandre dans les cordons interfolliculaires.

B) Sur trois ganglions de la petite courbure, deux seulement sont envahis. — Sur ces deux, l'un présente des lésions d'intensité moyenne. — L'autre au contraire, est au stade initial de l'infection. On constate la présence dans un de ses lymphatiques afférents d'un gros embolus néoplasique. Cet embolus est arrêté au niveau même du point où le lymphatique afférent va se jeter dans le sinus sous-capsulaire. En arrière de lui se trouvent de nombreuses cellules lymphatiques, auxquelles il barre la route.

*En comptant le ganglion intéressé par la coupe totale de la petite courbure, j'ai examiné six ganglions parastomacaux. Sur ces six, un seulement est respecté par le néoplasme.*

**Nota. — J'ai injecté une portion de cette tumeur par le liquide picro-osmio-argentique pour rechercher les lymphatiques à l'intérieur même de la masse néoplasique. Je n'ai obtenu que des résultats négatifs.**

## Pièce IX

*C..., 45 ans. — Cancer du corps de l'estomac. Gastrectomie cylindrique partielle, le 12 octobre 1897. — Guérison.*

(M. Hartmann.)

Il s'agit là d'un cas ancien dont l'observation clinique a été publiée dans la thèse de Guinard (1) et le traité de MM. Terrier et Hartmann (2) et dont l'examen histologique a été pratiqué par M. Soupault (3). Cet examen ayant montré à M. Soupault une intégrité complète des ganglions du groupe gastro-épiploïque droit, il y avait un grand intérêt à savoir s'il existait des lésions du système lymphatique au niveau de la petite courbure.

Dans leur description macroscopique de cette pièce, MM. Terrier et Hartmann n'insistent point sur l'état de l'insertion gastrique du petit épiploon et semblent plutôt conclure à une intégrité complète de toute la tunique séreuse. Bien qu'un long séjour dans le liquide conservateur ait notablement modifié

(1) Guinard. *Loc. cit.*, obs. 8, p. 295.
(2) Terrier et Hartmann. *Loc. cit.*, p. 282.
(3) Soupault. *Loc. cit.*

l'aspect extérieur de la pièce et rendu difficile l'appréciation rétrospective des lésions, toute la région de la petite courbure m'a paru considérablement altérée.

L'examen histologique a confirmé cette impression. Cet examen a porté : 1) sur un ganglion sous-pylorique ; 2) sur la paroi gastrique au niveau de la petite courbure ; 3) sur trois nodules d'apparence ganglionnaire extraits de l'épaisseur du petit épiploon.

I) Le **ganglion** sous-pylorique est absolument indemne de toute lésion néoplasique. Mon examen confirme donc celui de M. Soupault, en ce qui concerne l'intégrité ganglionnaire de la grande courbure.

II) **La coupe totale de la paroi gastrique**, au niveau de la petite courbure, examinée à un faible grossissement, montre que la disposition générale des différentes couches est bien conservée.

Aux deux extrémités de la coupe, la *muqueuse* ne présente que des lésions d'ordre irritatif. Au centre, au contraire, elle est complètement dégénérée. On trouve à ce niveau tous les caractères du carcinome diffus, à stroma réduit. Il est intéressant de remarquer que dans la zone examinée par M. Soupault il existait, au contraire, des formations pseudo-glandulaires qui lui avaient permis de faire de cette tumeur un épithélioma cylindrique métatypique. C'est un exemple de plus du polymorphisme histologique du cancer de l'estomac, polymorphisme sur lequel Hauser a depuis longtemps attiré l'attention.

Vers le centre de la coupe, la *muscularis mucosæ* est détruite ; les éléments épithéliaux envahissent la *sous-muqueuse*, dissocient la *musculaire* et viennent faire saillie au niveau de la petite courbure, dans l'insertion même du petit épiploon.

III) **Nodules de l'épiploon gastro-hépatique**. — Ces nodules placés dans l'épaisseur du petit épiploon ont le volume d'un pois. Ils sont blanchâtres, de consistance très dure, et présentent extérieurement l'aspect de ganglions lymphatiques.

*L'examen microscopique* montre que l'un d'eux n'est autre qu'un lobule adipeux, en voie de transformation épithéliomateuse. Dans ce lobule, il est facile de constater le rôle que jouent les lymphatiques dans l'envahissement des éléments de l'épiploon gastro-hépatique. (V. p. 49 et fig. 11 et 12.)

Les deux autres nodules sont presque entièrement formés de tissu néoplasique. Celui-ci offre d'ailleurs dans chacun d'eux un aspect absolument différent. Dans l'un, il répond au type du carcinome squirrheux ; dans l'autre, il présente les formations pseudo-glandulaires caractéristiques de l'épithélioma cylindrique. La transformation cancéreuse de ces deux nodules est si avancée qu'il est difficile d'être fixé sur leur nature première.

Cependant la persistance de nombreux amas lymphoïdes au milieu de l'un d'eux rend très vraisemblable, pour ne pas dire certain, qu'il s'agit d'un ganglion lymphatique.

En résumé, alors qu'au niveau de la grande courbure l'appareil lymphatique est absolument sain, on trouve au niveau de la petite courbure d'importantes lésions des vaisseaux, et des ganglions lymphatiques.

## Pièce X.

*J. F..., 43 ans. Cancer du vestibule pylorique. — Gastrectomie, le 10 novembre 1899 : fermeture des deux bouts (Kocher). — Guérison.*

(M. Hartmann.)

**Examen macroscopique.** — Le segment enlevé comprend le pylore et le vestibule pylorique. Il a une longueur moyenne d'environ 12 centimètres. La résection a été très étendue du côté de la petite courbure.

L'aspect extérieur de la pièce est normal. La consistance de la région pylorique et de la petite courbure est légèrement augmentée.

On ouvre l'estomac au niveau d'une ligne occupant le milieu de la face postérieure et parallèle aux deux courbures. On aperçoit alors, un peu à gauche du pylore, une ulcération assez régulièrement arrondie, d'un diamètre moyen de 20 à 25 millimètres (voyez fig. 17). Cette ulcération est distante de la section chirurgicale droite de 15 à 18 millimètres. Elle est séparée de la section chirurgicale gauche par une distance d'environ 7 centimètres. Le fond de l'ulcération est irrégulier et tomenteux ; il est recouvert par un caillot noirâtre, faiblement adhérent. L'ulcération est entourée par un bourrelet très irrégulier, de hauteur très variable et taillé à pic du côté de la surface ulcérée. — *A gauche* de l'ulcération, l'infiltration néoplasique s'arrête brusquement ; à quelques millimètres du bourrelet, la muqueuse paraît saine. J'ai d'abord cru, à l'examen macroscopique, que l'infiltration s'arrêtait au niveau de la jonction du pylore et du duodénum. L'examen histologique m'a montré, comme nous le verrons plus loin, que la section a porté sur le pylore même et n'a pas atteint le duodénum. Il s'agit donc en réalité d'un épithélioma prépylorique. — *A droite* de l'ulcération, la muqueuse gastrique est au contraire fortement altérée. Elle présente une coloration rouge sur laquelle se détachent des îlots plus pâles à contours très irréguliers ; sa consistance est plus ferme que celle que la muqueuse stomacale saine.

Ces caractères sont surtout marqués au niveau de la petite courbure et on a en ce point la sensation d'une infiltration profonde. Le contour de cette zone infiltrée périulcéreuse est extrêmement déchiqueté. Sur plusieurs points, il est d'ailleurs difficile de préciser exactement la limite des parties saines et des parties malades.

Le grand épiploon, d'apparence normale, contient trois ganglions du volume d'un haricot ; ces ganglions appartiennent au groupe sous-pylorique. Le petit épiploon contient également trois ganglions plus petits, mais beaucoup plus durs que les précédents.

**Examen histologique.** — L'examen histologique a porté :

I) Sur le bord de l'ulcération ;

II) Sur la zone d'extension vers le cardia ;

III) Sur la zone d'extension vers le pylore ;

IV) Sur les ganglions.

I) **Bord de l'ulcération.** — L'examen de la *muqueuse*, à un faible grossissement, montre que la coupe a intéressé le bourrelet limitant l'ulcération et les parties adjacentes. — Sur le versant du bourrelet, opposé à l'ulcération, on aperçoit, vers l'extrémité de la coupe, une partie de muqueuse chroniquement enflammée, mais encore respectée par le néoplasme. — Le bourrelet est entièrement constitué par du tissu cancéreux. Celui-ci est formé par des tubes pseudo-glandulaires dont la forme et les dimensions sont des plus variables. Ces tubes sont tapissés par des cellules cylindriques basses, à corps protoplasmique réduit, à noyau très volumineux. Dans certains points, ces tubes perdent leur lumière et se transforment en boyaux pleins ; en d'autres endroits, ils subissent la dégénérescence muqueuse et prennent l'aspect des alvéoles de l'épithélioma colloïde. On trouve aussi par places une dégénérescence myxomateuse du stroma.

La *sous-muqueuse* présente une remarquable intégrité et ne contient que de rares traînées épithéliales paravasculaires.

La *musculeuse*, sillonnée par de nombreux amas de cellules embryonnaires, paraît absolument indemne de tout envahissement néoplasique. — La couche *sous-séreuse* est également respectée. Les troncs lymphatiques sous-péritonéaux sont remplis par une substance homogène, d'aspect muqueux, colorée en rose par l'éosine, en bleu clair par la thionine ; mais ils ne contiennent point de cellules épithéliales.

II) **Zone d'extension** vers le cardia. — Dans cette zone, les lésions portent surtout sur la muqueuse qui présente une série de modifications conduisant des lésions de la gastrique chronique à l'épithélioma. — L'infiltration de la sous-muqueuse s'arrête avant la limite des lésions de la muqueuse ; j'insiste sur cette particularité, absolument anormale. — *La musculeuse* et la *sous-séreuse* sont indemnes. Comme sur la coupe précédente, les lymphatiques sont gorgés de mucus, sans contenir d'éléments néoplasiques.

III) **Zone d'extension vers le pylore.** — L'examen de cette coupe montre tout d'abord que la section n'a pas porté sur le duodénum comme pouvait le faire croire l'examen macroscopique. — L'infiltration de la sous-muqueuse s'étend à ce niveau, au dessous de la muqueuse saine. De plus, on trouve dans la sous-muqueuse et à la partie profonde de la muqueuse, en apparence saines, des vaisseaux lymphatiques remplis de cellules cancéreuses. Ces vaisseaux sont distants de plus de un centimètre de la masse principale du néoplasme et très voisins de la surface de section.

IV) **Ganglions.** — J'ai examiné deux ganglions sous-pyloriques et deux ganglions de la petite courbure.

*a*) Les deux ganglions sous-pyloriques avaient l'un le volume d'un pois, l'autre le volume d'un haricot.

Leurs lymphatiques afférents, le sinus sous-capsulaire et tout le système caverneux sont gorgés de cette même substance muqueuse que nous avons rencontrée dans les lymphatiques de la tumeur.

Cette injection muqueuse a, par places, mis fortement en évidence le reticu-

lum du ganglion. Par contre, en d'autres points, elle a fortement gêné la coloration. Aussi, bien que les deux ganglions ne m'aient pas paru contenir de cellules néoplasiques, je ne saurais être très affirmatif sur ce point.

*b*) Les deux ganglions de la petite courbure sont beaucoup plus petits que les précédents, mais ont une consistance plus ferme. Ils présentent tous les deux des lésions peu avancées. — Dans l'un on ne trouve des cellules néoplasiques que dans une partie assez limitée du sinus sous-capsulaire; quelques-unes de ces cellules tendent cependant à s'engager entre les follicules et à gagner le centre du ganglion. La plupart de ces cellules présentent la dégénérescence muqueuse. — Le deuxième ganglion est encore moins touché que le précédent. Il ne contient que de rares cellules épithéliales. En revanche il présente des lésions très avancées de sclérose.

En résumé il s'agit, dans ce cas, d'un épithélioma cylindrique métatypique ayant de la tendance à évoluer suivant les points considérés vers le carcinome atypique ou l'épithélioma à cellules muqueuses.

*Les ganglions de la grande courbure sont sains. Les ganglions de la petite courbure présentent des lésions d'envahissement au début.*

## Pièce XI

*Julie C..., 42 ans. Cancer du pylore. Gastrectomie, le 17 novembre ; fermeture des deux bouts, gastro-entérostomie postérieure. Morte le 21 décembre, de pneumonie grippale.*

(M. Hartmann.)

**Examen macroscopique.** — La pièce examinée après rétraction, comprend un centimètre de duodénum et une portion de l'estomac, mesurant 6 centimètres au niveau de la petite courbure, 10 centimètres au niveau de la grande.

La plus grande partie de la face antérieure de la pièce présente une coloration normale.

Mais on remarque près de la grande courbure, à 3 centimètres du pylore, une encoche au niveau de laquelle la séreuse est soulevée par une traînée d'aspect squirrheux. Toute la région de la petite courbure, présente des lésions du même ordre, mais beaucoup plus accentuées. Sur la face postérieure, on constate le même aspect squirrheux de la région qui avoisine la petite courbure. Le ligament pancréatico-pylorique est épaissi et lardacé. L'artère gastro-épiploïque droite, dont le segment rétro-pylorique a été réséqué avec le néoplasme, est entourée par une gangue scléro-lipomateuse, dans laquelle sont placés plusieurs ganglions.

Ouverture sur la face antérieure, par une section parallèle aux courbures. Toute la région pylorique est occupée par une vaste ulcération annulaire. Le fond de cette ulcération est assez régulier, à peine mamelonné, présentant quelques fissures peu profondes (voyez fig. 9). Du côté du duodénum, l'ulcération

est limitée par un bourrelet très saillant nettement limité. La muqueuse duodénale est un peu épaissie, mais sa consistance est molle et elle paraît être indemne de tout envahissement néoplasique. — Du côte stomacal, le bourrelet limitant est moins saillant et plus sinueux. Comme toujours, le néoplasme pousse un prolongement vers la petite courbure. Ce prolongement n'est pas ulcéré ; il se présente sous la forme d'une saillie mamelonnée, de coloration rougeâtre. Ses limites sont indécises'; son extrême pointe a été enlevée par la suture, l'extirpation a donc été incomplète.

Le grand épiploon contient 4 à 5 ganglions, (ganglions sous-pyloriques) dont l'un a le volume d'une cerise. — Les ganglions rétro-pyloriques forment un paquet adhérent à l'estomac et qui a été détaché avec peine de la face antérieure du pancréas. On n'aperçoit qu'un seul ganglion, très petit, mais très dur, le long de la petite courbure.

**Examen histologique.** — J'ai examiné histologiquement :

I) un fragment de la tumeur au niveau de sa zone d'extension vers le cardia ; II) la partie initiale du duodénum ; III) plusieurs ganglions.

I) **Tumeur.** — L'examen à un faible grossissement montre que la coupe a intéressé la totalité de la paroi gastrique au niveau de la zone d'extension du néoplasme. L'épaisseur de cette paroi est considérablement augmentée. L'épaississement porte sur toutes les tuniques, mais surtout sur la sous-muqueuse. L'examen à un fort grossissement permet de préciser les lésions.

1) La *muqueuse* est saine sur une petite étendue, répondant à la périphérie du segment examiné. Mais elle ne tarde pas à présenter de notables modifications lorsqu'on se rapproche du centre du néoplasme. Ces modifications consistent d'abord en productions adénomateuses multiples, qui conduisent graduellement aux lésions de l'épithélioma cylindrique métatypique.

Dans le cas particulier, les culs-de-sac néoformés ont une forme des plus irrégulières. En venant s'ouvrir à la surface de l'organe, ils déterminent la formation de saillies villeuses, qui sont atteintes par la coupe sous les incidences les plus variées. Des végétations analogues font saillie dans la lumière des tubes, donnant à leur section un aspect dendritique tout particulier. Ces tubes sont tapissés par des cellules cylindriques à protoplasma granuleux, à noyau volumineux.

Ces cellules se disposent tantôt en une assise unique, tantôt en deux ou trois couches. — En certains endroits, les tubes épithéliaux perdent leur lumière et se transforment en cordons pleins.

En d'autres points, il y a dégénérescence muqueuse complète des éléments épithéliaux et formation d'îlots d'épithélioma colloïde.

Le stroma est extrêmement riche en éléments cellulaires jeunes. Il présente par places une dégénérescence spéciale. Il prend l'aspect d'une masse homogène, colorée en rose uniforme par l'éosine, en bleu clair par la thionine et dans laquelle se trouvent des débris nucléaires, prenant très mal les colorants.

2) La *muscularis mucosæ*, intacte au niveau de la muqueuse saine et de la zone de polyadénome, est d'abord morcelée, puis finalement détruite, lorsqu'on

se rapproche du centre de la coupe. A ce niveau, les tubes épithéliaux envahissent la sous-muqueuse qui est entièrement infiltrée.

3) De nombreuses traînées sillonnent la *musculaire* et viennent s'étaler sous la *séreuse* où elles forment un réseau de boyaux pleins, anastomosés entre eux.

II) **Partie initiale du duodénum.** — La coupe a intéressé le pylore et la partie initiale du duodénum. La masse principale du néoplasme s'arrête brusquement au niveau du pylore : à première vue, le duodénum paraît entièrement respecté. En fait, il existe cependant une traînée néoplasique dans la musculaire duodénale, à environ 1 millimètre de l'orifice pylorique. Dans le reste de son étendue, le duodénum est absolument normal. On peut donc, dans ce cas, le considérer pratiquement comme sain.

III) **Ganglions.** — J'ai examiné 3 ganglions.

1) Le premier est le plus volumineux des ganglions sous-pyloriques. Il occupait la partie moyenne du groupe. Il a subi une dégénérescence épithéliale complète. Le tissu ganglionnaire a presque entièrement disparu et ce n'est qu'avec difficulté que je peux retrouver un follicule, presque méconnaissable. Les formations épithéliales que contient le ganglion revêtent le type de celles de la tumeur mère. Comme dans celle-ci, le stroma conjonctif présente cette dégénérescence particulière que j'ai déjà signalée. Il est intéressant de rapprocher cette dégénérescence de l'absence complète de vaisseaux dans le tissu néoformé et de l'oblitération des veines capsulaires du ganglion par des bouchons néoplasiques.

2) Le deuxième ganglion examiné appartient au groupe rétro-pylorique. Il présente, comme le précédent, des lésions très avancées. On aperçoit sur la coupe, à côté du ganglion, un énorme tronc veineux qui n'est autre que la veine gastro-épiploïque droite. Cette veine est presque entièrement remplie de boyaux épithéliaux,

3) J'ai examiné en troisième lieu un ganglion de la petite courbure. Il présente des lésions du même ordre que celles des ganglions précédents ; mais elles sont beaucoup moins marquées. La topographie générale du ganglion est conservée. Certains lymphatiques afférents contiennent, au voisinage de leur terminaison, de nombreuses cellules cancéreuses. L'atmosphère graisseuse périganglionnaire est indemne.

*En résumé, tous les groupes ganglionnaires sont pris. Les lésions sont plus marquées au niveau des ganglions de la chaîne gastro-épiploïque droite qu'au niveau des ganglions de la petite courbure..*

AUTOPSIE. — L'autopsie est pratiquée trente-six heures après la mort. — Les deux poumons sont congestionnés, surtout au niveau des lobes inférieurs; les bronches sont remplies de pus. — Le ventricule droit contient de nombreux caillots.

Suture de la laparotomie normale. Les anses grêles ne présentent rien de particulier. Reins, utérus et annexes sains.

On enlève d'un même bloc le foie, l'estomac, le duodénum et le pancréas. — Foie normal ; pas de nodules secondaires. Bouche gastro-jéjunale, fonctionnant normalement. Les sutures d'occlusion du duodénum et de l'estomac sont en

parfait état. — La section de l'estomac est placée tout près du cardia. On trouve à ce niveau un ganglion légèrement augmenté de volume qui sera examiné ultérieurement. Tous les autres ganglions paraissent macroscopiquement sains.

### Pièce XII

*X..., 40 ans. Cancer du pylore. Pylorectomie, le 20 novembre 1899 gastro-duodénostomie (Kocher). Guérison.*

(M. Poirier.)

**Examen macroscopique.** — Le segment enlevé comprend deux centimètres de duodénum, le pylore et le vestibule pylorique. Examiné par sa face antérieure, il présente une dépression cicatricielle, parallèle aux deux courbures.

La face postérieure est lisse et indemne de toute lésion. La consistance du pylore est très augmentée.

L'estomac est ouvert par sa face postérieure. Une vaste ulcération occupe la région pylorique; elle siège sur la face antérieure et les deux courbures, et ne respecte qu'une petite portion de la face postérieure. Cette ulcération est entourée par un bourrelet irrégulier qui repose sur une zone d'infiltration de 4 à 5 millimètres de large. Celle-ci se termine brusquement au niveau de la partie initiale du duodénum.

Du côté stomacal, ses limites sont moins nettes. Le néoplasme est séparé de la section chirurgicale par une distance minima d'environ deux centimètres.

Les deux épiploons sont normaux. Pas de ganglions dans le petit épiploon. Il existe 4 à 5 ganglions sous-pyloriques du volume d'un haricot.

**Examen histologique** (v. fig. 13). — L'examen histologique a porté : I) sur la zone d'extension de la tumeur vers le duodénum; II) sur un ganglion de la grande courbure.

I) **Tumeur.** — L'examen à un faible grossissement montre que la tumeur comprend : un segment gastrique et un segment duodénal.

1) Le *segment gastrique* représente des altérations néoplasiques très avancées.

La muqueuse et la sous-muqueuse sont fusionnées en une couche unique entièrement envahie par la néoformation épithéliale.

On ne trouve plus trace de muscularis mucosæ. Par contre, la couche musculaire est indemne à ce niveau et ne contient que des amas embryonnaires. La sous-séreuse est également intacte.

L'examen à un plus fort grossissement montre que le tissu néoplasique, qui a remplacé les éléments normaux de la muqueuse et de la sous-muqueuse, est essentiellement formé de pseudo-culs-de-sac glandulaires, séparés par un stroma embryonnaire peu abondant. Ces culs-de-sac sont de petit volume. Ils sont tapissés par une ou plusieurs couches de cellules tantôt cylindriques, tantôt cubiques.

Ces éléments cellulaires ont un corps protoplasmique réduit et un gros noyau.

Ils ne présentent pas de dégénérescence muqueuse. Ces alvéoles pseudo-glandulaires ne possèdent pas de membrane propre. Le stroma, vaguement fibrillaire, est riche en éléments cellulaires.

2) Le *segment duodénal* a un aspect absolument normal. On n'aperçoit qu'une seule traînée néoplasique placée dans la musculaire, aux confins du duodénum et de l'estomac. Les lymphatiques sous-brunnériens sont sains. Comme il est facile de le voir sur la figure 13, l'épithélioma s'arrête brusquement en regard de la jonction du duodénum et de l'estomac. A ce niveau, du tissu conjonctif lâche et de nombreux amas lymphoïdes forment une limite très nette entre le néoplasme et le duodénum normal.

II) **Ganglion.** — *Le ganglion examiné présente des lésions très marquées ; les lymphatiques afférents contiennent des cellules néoplasiques.*

## Pièce XIII

*Etienne G..., 48 ans. Cancer du pylore, propagé au duodénum. Gastrectomie, le 5 décembre ; fermeture des deux bouts, gastro-jéjunostomie postérieure. — Circulus vicious. Entéro-anastomose le 11 décembre. Mort le 12 décembre.*

(M. Hartmann.)

**Examen macroscopique.** — La pièce opératoire mesure, après rétraction, 6 centimètres le long de la petite courbure, 16 centimètres le long de la grande. Elle comprend la région pylorique, une portion du corps de l'estomac et environ 1 centimètre et demi du duodénum.

Extérieurement l'estomac est très congestionné. On ne voit pas de traînée de lymphangite cancéreuse sous le péritoine. La consistance du pylore est fortement augmentée.

L'estomac est ouvert sur sa face antérieure, le long de la ligne parallèle aux deux courbures. On aperçoit une ulcération qui occupe la région pylorique. Cette ulcération est presque annulaire et ne respecte qu'une partie de la face postérieure. Le fond de l'ulcération est grisâtre, assez uni, couvert d'un enduit pultacé. Le contour est irrégulier. Il est formé par un bourrelet se terminant par un bord à pic du côté de l'ulcération, se continuant au contraire insensiblement à la périphérie avec la muqueuse saine.

Du côté cardiaque, la muqueuse gastrique paraît absolument saine. Du côté pylorique, au contraire, la muqueuse adjacente à l'ulcération est fortement modifiée. Elle est rouge et tomenteuse, pas mobile sur le plan sous-jacent. Ces lésions se poursuivent jusqu'au niveau de la surface de section.

Le grand et le petit épiploon ont leur consistance normale. Dans le grand épiploon, on trouve au-dessous du pylore quatre ou cinq ganglions. Dans le petit épiploon, je n'ai pu trouver qu'un seul ganglion du volume d'un pois.

**Examen histologique.** — J'ai examiné histologiquement : I) la zone d'extension gastrique du néoplasme ; II) la portion de l'estomac adjacente à la section stomaco-stomacale ; III) l'extrémité duodénale de la pièce ; IV) les ganglions.

I) **Zone d'extension gastrique.** — Le fragment a été prélevé sur la limite de l'ulcération, à une distance de plusieurs centimètres de la section chirurgicale. L'examen à un faible grossissement montre que la coupe comprend toute l'épaisseur de la paroi stomacale. Toutes les tuniques sont envahies et tendent à perdre leur individualité. On peut cependant reconnaître, au moins approximativement, leurs limites respectives.

1) La *muqueuse* est intacte vers l'une des extrémités de la coupe ou du moins elle ne présente que des lésions de gastrite : transformation muqueuse des cellules secrétoires, hypertrophie du tissu inter-glandulaire. Lorsqu'on se rapproche du centre de la coupe, on voit les culs-de-sac glandulaires disparaître peu à peu et être remplacés par une infiltration épithéliale diffuse. Il n'existe pas ici de zone de polyadénome intermédiaire à la muqueuse saine et au cancer proprement dit.

Au niveau du tissu néoplasique, l'épithélium disparaît et est remplacé par une bande nécrotique, se colorant d'une façon diffuse, sous l'action des réactifs. Le néoplasme revêt à ce niveau le type du carcinome squirrheux. Les éléments épithéliaux sont isolés ou agminés en petits groupes. Ils sont petits, d'aspect polymorphe ; leur corps protoplasmique est très réduit ; leur noyau est au contraire volumineux et fixe énergiquement les colorants. Ces cellules épithéliales sont plongées dans un stroma, extrêmement abondant, qui tend à prendre les caractères du tissu fibreux. Ce stroma est infiltré par places, de nombreuses cellules embryonnaires. Celles-ci sont surtout abondantes au voisinage de la surface de l'ulcération. Le stroma contient un grand nombre de vaisseaux. On retrouve quelques amas lymphoïdes de la muqueuse ; ils sont très bien conservés, quoique entourés par les cellules néoplasiques.

2) La *muscularis mucosæ* a disparu. La sous-muqueuse est complètement envahie, même au niveau de la zone correspondant à la muqueuse normale.

3) La *musculaire* est traversée par de nombreuses traînées néoplasiques. Celles-ci provoquent autour d'elle une sclérose très marquée. Ces travées à la fois épithéliales et fibreuses, segmentent la musculaire dans tous les sens.

4) La *sous-séreuse* est extrêmement épaissie. Elle contient des amas de cellules cancéreuses, le plus souvent placées autour des vaisseaux.

II) **La portion de l'estomac adjacente à la section chirurgicale** est absolument saine. A ce niveau les lymphatiques sous-muqueux que j'ai pu imprégner par une injection interstitielle de nitrate d'argent ne contiennent pas de cellules néoplasiques. Il en est de même des lymphatiques sous-séreux. C'est un de ces troncs sous-péritonéaux qui a été représenté dans la figure 3.

III) **Extrémité duodénale de la pièce.** — Le duodénum est complètement envahi. Les cellules épithéliales infiltrent toutes ses tuniques. Elles sont abondantes surtout dans la zone celluleuse sous-brunnerienne et au-dessous du péritoine. Mais on les rencontre également entre les culs-de-sac des glandes de Brunner et des glandes de Lieebrkühn. L'épithélium de la surface duodénale a disparu sur plusieurs points. Les villosités sont aussi en partie détruites. Toutes ces lésions se poursuivent jusqu'au niveau de la surface de section. L'extirpation n'a donc pas été complète.

En résumé, il s'agit dans ce cas d'un épithélioma atypique ou carcinome, dont le stroma tend à prendre un grand développement. Ce néoplasme a envahi le duodénum sur une grande étendue.

IV) **Ganglions**. — J'ai examiné un ganglion de la grande courbure et un ganglion de la petite courbure. *Ces deux ganglions présentent des lésions extrêmement avancées*. Ils contiennent de nombreuses cellules cancéreuses qui, particularité importante, n'ont point provoqué de réaction scléreuse. Leurs lymphatiques afférents contiennent des cellules cancéreuses. On trouve également de ces dernières dans la graisse péri-ganglionnaire.

**Autopsie**. — L'autopsie est pratiquée vingt-quatre heures après la mort. L'intestin est ballonné légèrement injecté. Rien de spécial au cœur et aux poumons. Pas de ganglions intra-thoraciques. Rein droit présentant une hydronéphrose consécutive à une obstruction calculeuse de l'uretère.

L'estomac est enlevé d'un bloc, avec le duodénum, le pancréas, le côlon transverse et l'anse jéjunale anastomosée.

Rien de particulier au niveau des sutures d'occlusion de la section gastrique et de la section duodénale. L'anastomose jéjuno-jéjunale ne présente rien de particulier ; le bouton de Murphy, qui a servi à l'anastomose, est bien fixé.— L'examen de l'anastomose gastro-jéjunale montre que celle-ci a été exécutée d'une façon défectueuse. L'éperon, créé dans le but de constituer une occlusion valvulaire du bout supérieur, a été placé à contre-sens et ferme le bout inférieur, d'où *circulus viciosus*.

L'estomac a été sectionné au cours de l'intervention, un peu à gauche du point où l'artère coronaire aborde la petite courbure. On n'aperçoit pas de ganglions sur la partie restante de cette petite courbure. Les ganglions de la faux de la coronaire et les ganglions sus-pancréatiques sont d'apparence normale. Par contre, on trouve un ganglion néoplasique, placé en avant de la tête du pancréas et appartenant à la chaîne pancréatico-duodénale. L'envahissement de ce ganglion, qui est du ressort de l'appareil lymphatique du duodénum est en rapport avec l'extension des lésions sur cette partie de l'intestin.

## Pièce de gastro-entérostomie

### Pièce XIV.

*François Le Ch..., 40 ans. — Cancer du pylore ayant envahi la petite courbure. Extirpation impossible. — Gastro-entérostomie postérienre transmésocolique. — Guérison.*

(M. Terrier.)

**Examen d'un ganglion sous-pylorique**. — Le ganglion remis appartient au groupe sous-pylorique. Il était situé dans l'épaisseur du ligament gastro-colique, au-dessous du pylore.

Ce ganglion présente un envahissement néoplasique avancé. Le degré des lésions varie d'ailleurs suivant les points considérés. Il semble que l'infection se soit faite par poussées successives en différents points de la zone sous-capsulaire.

Le tissu néoplasique est essentiellement formé de cellules épithéliales à protoplasma granuleux, fortement coloré en rose par l'éosine; leur noyau est volumineux, irrégulier, très riche en éléments chromatiques. L'agencement de ces cellules varie suivant la constitution du stroma conjonctif. En certains endroits, celui-ci est très réduit; les cellules épithéliales forment alors une masse diffuse. En d'autres points, le stroma prend plus de développement et ordonne les éléments épithéliaux en boyaux irréguliers et anastomosés.

En résumé, le ganglion examiné présente des altérations avancées. Le néoplasme affecte le type du carcinome diffus, à stroma réduit.

---

## Etat des ganglions dans 13 cas de gastrectomie

| Nos | ORIGINE DE LA PIÈCE | SIÈGE DU CANCER | VARIÉTÉ HISTOLOGIQUE | GANGLIONS SOUS-PYLORIQUES | GANGLIONS RÉTRO-PYLORIQUES | GANGLIONS DE LA PETITE COURBURE |
|---|---|---|---|---|---|---|
| I | Gastrect. | Pylore. | Carcinome squirrheux. | Indemnes. | Absents sur la pièce | Pas examinés. |
| II | *Id.* | Pylore. | Carcinome médullaire. | Début d'envahissement. | Augmentés de volume ; pas d'examen histol. | *Id.* |
| III | *Id.* | Pylore. | Carcinome simple. | Envahissement très marqué. | Absents sur la pièce. | Absents sur la pièce. |
| IV | *Id.* | Petite courbure. | Carcinome médullaire. | Absents sur la pièce. | — | Un ganglion intra-pariétal se rattachant au groupe de la petite courbure est très envahi. |
| V | *Id.* | Vestibule du pylore. | Epithélioma microcystique. | Envahissement moyen. | — | Absents sur la pièce. |
| VI | 1. Gastrect. | Pylore. | Epithélioma cylind. | Indemnes. | — | Absents sur la pièce. |
| | 2. Autopsie. | — | — | — | — | 4 ganglions examinés sont indemnes et ne présentent que des lésions infectieuses. |
| VII | Gastrect. | Pylore. | Epithélioma à cellules muqueuses. | Envahissement au début. | Pas examinés. | Pas examinés. |
| VIII | *Id.* | Pylore. | Epithélioma à cellules muqueuses | Envahissement très marqué. | Absents sur la pièce. | Sur 3 ganglions : 2 envahis, 1 indemne. |
| IX | *Id.* | Corps de l'estomac. | Forme mixte : épithélioma cylindrique et carcinome diffus. | Indemnes. | — | Envahissement très marqué. |
| X | *Id.* | Vestibule pylorique. | Epithélioma cylind. avec dégénéresc. muqueuse limitée. | Indemnes. | — | Envahissement moyen. |
| XI | *Id.* | Pylore. | Epithélioma cylindrique. | Envahissement très marqué. | Envahissement très marqué. | Envahissement moyen. |
| | 2. Autopsie. | — | — | — | — | En apparence indemnes, pas d'examen histologique. |
| XII | Gastrect. | Pylore. | Epithélioma cylindrique. | Envahissement moyen. | Absents sur la pièce. | Absents sur la pièce. |
| XIII | 1. Gastrect. | Pylore avec propagation au duodénum. | Carcinome diffus. | Envahissement moyen. | Absents sur la pièce. | Envahissement moyen. |
| | 2. Autopsie. | — | — | — | — | En apparence indemnes, pas d'examen histologique. |

# TABLE DES MATIERES

Pages

AVANT-PROPOS..... 5

CHAPITRE I. — *Anatomie des lymphatiques de l'estomac*..... 7

CHAPITRE II. — *Rôle de l'infection lymphatique dans l'extension locale du cancer de l'estomac. Infection lymphatique intra-pariétale*..... 34

CHAPITRE III. — *De l'infection ganglionnaire immédiate. Des adénopathies parastomacales*..... 55

CHAPITRE IV. — *Des adénopathies à distance*..... 66

CHAPITRE V. — *Des particularités de l'infection lymphatique au point de vue chirurgical*..... 76

CONCLUSIONS..... 86

PIÈCES JUSTIFICATIVES..... 88

IMPRIMERIE A.-G. LEMALE, HAVRE